






Reporte de Caso

Quiste odontogénico ortoqueratinizado. A propósito de un caso

Orthokeratinized odontogenic cyst. A case report

 Franco Robledo, Mario Nery¹  Mena Canata, Carlos Enrique¹  Santacruz Agüero, Juan Francisco¹  Benítez, Ana Alicia¹  Toso Segovia, Sandra¹

¹Universidad Nacional de Asunción, Facultad de Ciencias Médicas, Hospital de Clínicas, Cátedra y Servicio de Otorrinolaringología. San Lorenzo, Paraguay.

Como referenciar éste artículo | How to reference this article:

Franco Robledo MN, Mena Canata CE, Santacruz Agüero JF, Benítez A, Toso Segovia S. Quiste odontogénico ortoqueratinizado. A propósito de un caso. *An. Fac. Cienc. Méd. (Asunción)*, Agosto - 2023; 56(2): 91-96

RESUMEN

El quiste odontogénico ortoqueratinizado es un quiste odontogénico de desarrollo poco común. Los maxilares son el sitio más común de afectación. Los quistes mandibulares con queratinización, el queratoquiste odontogénico (OKC) y el quiste odontogénico ortoqueratinizado (OOC) son los que han atraído una mayor atención. Se presenta el caso de una paciente de sexo femenino de 34 años de edad, con historia de 2 meses de evolución de tumefacción de crecimiento progresivo en región de seno maxilar izquierdo acompañado de rinorrea mucopurulenta y salida de secreción purulenta por fístula oroantral. Se realiza cirugía bajo anestesia general, se constata una lesión quística de contenido queratínico en seno maxilar cuya histopatología retorna compatible con Quiste odontogénico ortoqueratinizado.

Palabras Clave: Quiste odontogénico ortoqueratinizado, odontogénico, tumor odontogénico queratinizante.

ABSTRACT

The orthokeratinized odontogenic cyst is an odontogenic cyst of uncommon development. The jaws are the most common site of involvement. Cysts of the jaw with keratinization, the odontogenic keratocyst (OKC), and the orthokeratinized odontogenic cyst (OOC) have attracted the most attention. The case of a 34-year-old female patient is presented, with a 2-month history of progressively growing swelling in the region of the left maxillary sinus accompanied by mucopurulent rhinorrhea and purulent discharge from an oroantral fistula. Surgery is performed under general anesthesia, a cystic lesion with keratin content is verified in the maxillary sinus whose histopathology returns compatible with orthokeratinized odontogenic cyst.

Keywords: Orthokeratinized odontogenic cyst, odontogenic, keratinized odontogenic tumor.

Autor correspondiente: Dr. Mario Nery Osmar Franco Robledo. Universidad Nacional de Asunción, Facultad de Ciencias Médicas, Hospital de Clínicas, Cátedra y Servicio de Otorrinolaringología. San Lorenzo, Paraguay. E-mail: franriomafran@gmail.com

Fecha de recepción el 17 de noviembre del 2022; aceptado el 8 de junio del 2023.

Introducción

El quiste odontogénico ortoqueratinizado es un quiste odontogénico de desarrollo poco común. Los maxilares son el sitio más común de afectación. Los quistes mandibulares con queratinización, el queratoquiste odontogénico (OKC) y el quiste odontogénico ortoqueratinizado (OOC) son los que han atraído una mayor atención. Wright informó por primera vez que el OOC era un subtipo de OKC en 1981 pero, más tarde, debido a las diferencias significativas entre estas dos lesiones quísticas queratinizadas, la nueva clasificación de los tumores de cabeza y cuello de la OMS en 2005 los clasificó como una entidad distinta. Además, muestra una tasa de recurrencia más baja y una transformación maligna más alta que queratoquiste odontogénico ⁽¹⁻³⁾.

Los quistes odontogénicos generalmente se identifican en exámenes de rutina y generalmente se clasifican como inflamatorios o de desarrollo. El revestimiento epitelial de los quistes odontogénicos surge del epitelio odontogénico, que incluye el epitelio reducido del esmalte (REE), el resto de células epiteliales de Serres y el resto de células epiteliales de Malassez (ERM). Los quistes odontogénicos ortoqueratinizantes tienen una etiología evolutiva y surgen del resto de las Serres. Es un quiste odontogénico que presenta un epitelio ortoqueratinizado en evaluación microscópica. Son los menos comunes de todos los quistes odontogénicos, y ocurren típicamente en hombres de 40 años. Son clínicamente muy similares a los OKC; sin embargo, tienen un pronóstico mucho mejor ⁽⁴⁾.

Presentación del Caso Clínico

Paciente de sexo femenino, adulta de 34 años de edad, procedente de la ciudad de Villarrica. No conocida portadora de patología de base. Acude al consultorio de Otorrinolaringología del Hospital de Clínicas por cuadro de aproximadamente 2 meses de evolución de una tumefacción en región de seno maxilar

izquierdo, acompañado de dolor tipo pesadez facial que empeora al agacharse y cede parcialmente con analgésicos comunes; al cuadro se añade rinorrea mucopurulenta por fosa nasal izquierda, fétida, por lo que acude a facultativo quien lo medica con ATB por vía oral sin mejoría de los síntomas. A las dos semanas de iniciado el cuadro se percata de salida de secreción purulenta por boca. Ante persistencia de los síntomas acude al servicio de cirugía maxilofacial en el hospital del trauma en donde se realiza una extracción dentaria del segundo molar superior izquierdo, cuya raíz dentaria se encuentra por encima del piso del seno maxilar según ortopantomografía hecha antes del procedimiento, posterior a la extracción se constata salida de secreción purulenta a través del lecho de la raíz dentaria. Sin embargo, persiste el dolor en la región afecta y expulsión intermitente de secreción purulenta por lo que se le solicita Tomografía(TC) de nariz y Senos paranasales (SPN). Ante hallazgos constatados es remitida a nuestro servicio para mejor evaluación.

Al examen Físico: A la ectoscopia, paciente adulta, que aparenta la edad que refiere, lúcida, normosómica, eutrónica, llama la atención ligera asimetría facial a expensas de abombamiento de la mejilla izquierda, impresiona ser portadora de patología crónica.

A la rinoscopia anterior se constata un septo nasal central, cornetes inferiores normotróficos. Se le realiza una endoscopia nasal constatándose un septo central, cornetes inferiores hipertróficos bilateral, a nivel del meato inferior y medio impresiona abombamiento de la pared lateral, meatos medios impresionan libres, sin secreción.

A la oroscopia: Dientes en regular estado de conservación, ausencia de segundo molar superior izquierdo, impresiona fístula oroantral a nivel de la mucosa gingivoyugal en arcada dentaria superior izquierda.

Trae consigo la TC de nariz y SPN en la cual se evidencia un septo central cornete inferior izquierdo desplazado hacia medial, se constata velamiento de seno maxilar izquierdo con imagen de densidad aérea en su interior.

impresiona imagen expansiva encapsulada que abomba pared medial, superior y lateral de seno maxilar izquierdo. impresiona erosión ósea de pared lateral de seno maxilar izquierdo (Figura 1).

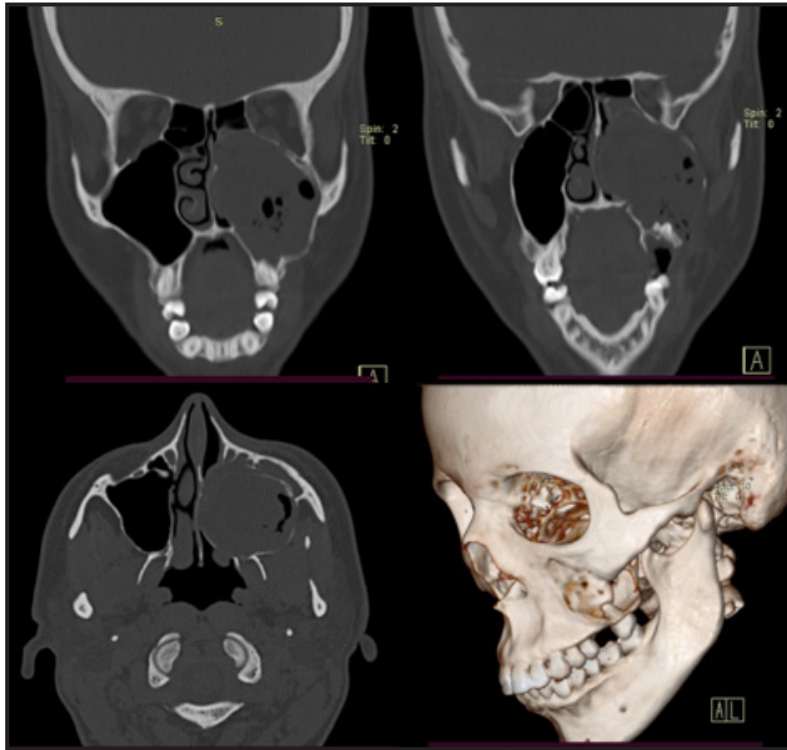


Figura 1. Tomografía simple de nariz y senos paranasales, corte coronal en las figuras superiores, corte axial la figura inferior izquierda, la figura inferior derecha es una reconstrucción 3D donde se constata pared lateral de seno maxilar izquierdo con una solución de continuidad.

Ante los hallazgos clínico-imagenológicos se decide realizar una resección de la lesión bajo anestesia general, combinando la técnica abierta (Cadwell-Luc) y un abordaje endoscópico. Figura 3 y 4.

Se envía lesión para estudio histopatológico que informa: Fragmentos de pared quística fibrosa revestida por epitelio escamoso estratificado queratinizado con ortoqueratosis, que en su mayor extensión es aplanado, y en sectores muestra acantosis con espongirosis y exocitosis, estos sectores están asociados a un denso infiltrado inflamatorio linfoplasmocitario y algunos neutrófilos en corión. Se observa además algunas áreas con epitelio respiratorio. Se notan numerosas escamas de queratina que podrían corresponder al contenido del

quiste. Se constata también trabéculas óseas asociadas a la pared quística. Los hallazgos son compatibles con un quiste odontogénico ortoqueratinizado.

La paciente acude a sus controles posteriores con remisión de todos los síntomas.

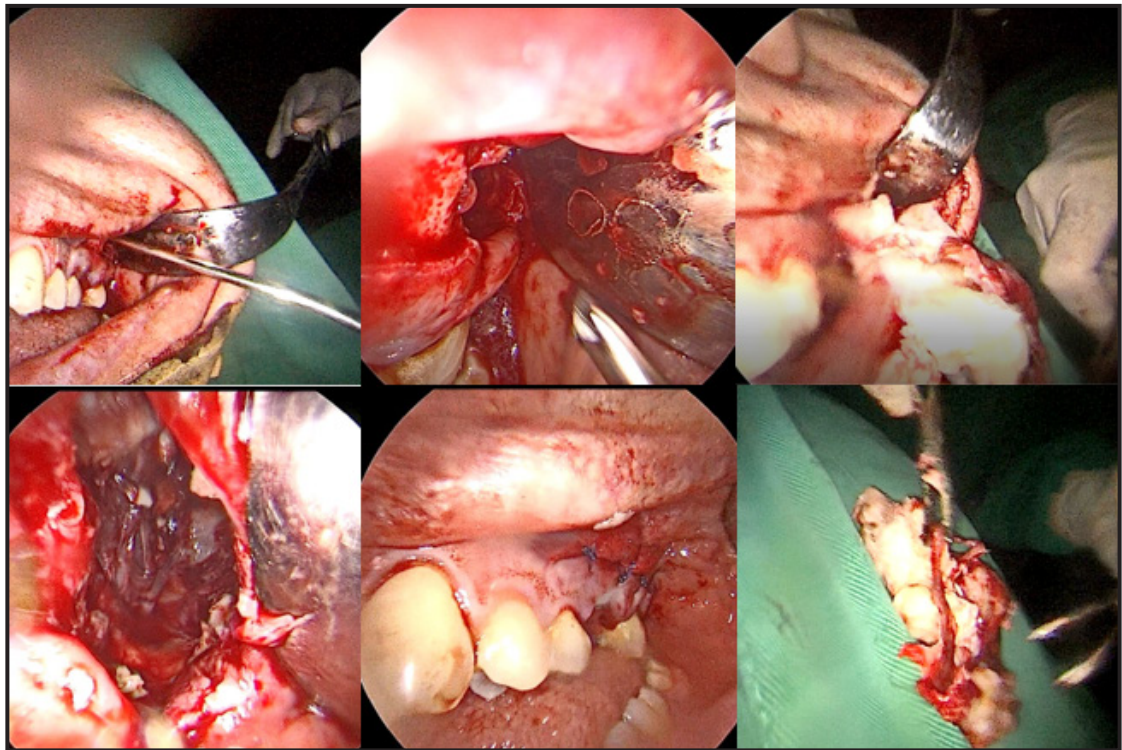


Figura 2. Abordaje abierto en donde se realiza una incisión gingivoyugal a nivel de la fístula, se decola mucosa gingival del hueso, se constata solución de continuidad de pared lateral de seno maxilar izquierdo. Se extrae patología por boca (imagen inferior derecha).

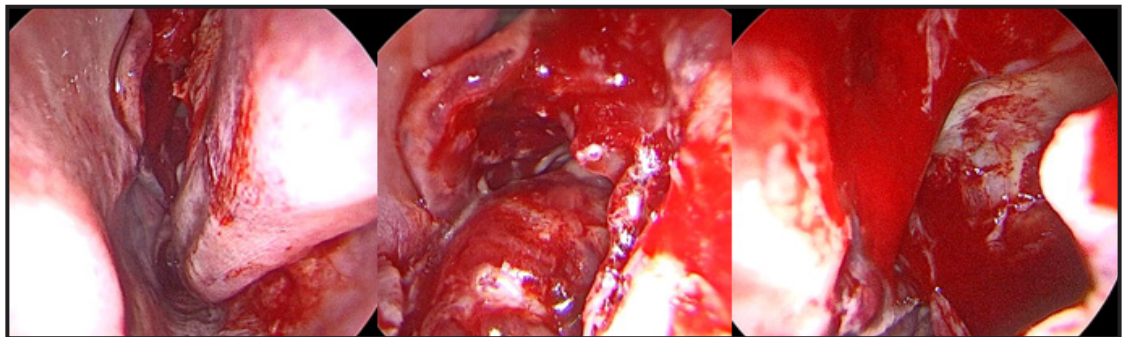


Figura 3. Abordaje endoscópico nasal por fosa nasal izquierda. Se realiza una maxilectomía media ampliada. Se constata una tumoración con capsula de superficie lisa, con plano de clivaje entre dicha tumoración y las paredes del seno maxilar. Se realiza disección de dicha tumoración para luego extraerla por boca.

Discusión

Hay una predilección masculina, y la edad oscila entre los 20 y los 40 años, en promedio 35.4 años. En nuestro caso encontramos dicha patología en una paciente de sexo femenino con una edad que concuerda con la literatura. Por lo general, se asocian con un diente impactado. El quiste odontogénico ortoqueratinizante no debe confundirse con

una variante de OKC. Se asocia comúnmente con un diente impactado y, por lo tanto, clínicamente, un paciente puede experimentar una erupción dental retardada. Es importante obtener radiografías para evaluar los dientes impactados. Radiográficamente, los quistes odontogénicos ortoqueratinizantes se presentan como una radiolucencia unilocular

bien delimitada que generalmente se observa en la región posterior de la mandíbula. Los quistes odontogénicos ortoqueratinizantes se tratan con escisión quirúrgica, que es curativa. En nuestra paciente se realizó una cirugía bajo anestesia general combinando una técnica abierta con abordaje del seno maxilar afecto por boca, con un abordaje endoscópico nasal. A diferencia de los OKC, tienen una baja tasa de recurrencia. Los quistes odontogénicos ortoqueratinizantes tienen un buen pronóstico con una tasa de recurrencia reportada tan baja como 2% ⁽⁴⁾. En nuestro caso la paciente presentó una notoria mejoría de todos sus síntomas, y no presenta signos de recidiva en sus controles.

Tiene predilección por la región molar, siendo la localización mandibular la más habitual ⁽⁵⁾, que coincide con la región afectada de nuestra paciente.

El 48 % de los OOC se descubrieron como hallazgos incidentales, el 41 % se presentó primero con tumefacciones y el 24 % se presentó primero con dolor. En nuestra paciente se encontró el inicio del cuadro con una tumefacción en región del seno maxilar izquierdo, y posteriormente fueron añadiéndose otros síntomas. Todos los grupos globales mostraron predilección por la mandíbula, particularmente los sextantes posteriores; sin embargo, no se esperaba la asociación del 68 % con terceros molares no erupcionados ⁽⁶⁾.

Los tumores odontogénicos benignos son las neoplasias más comunes que surgen del epitelio de los quistes odontogénicos. No obstante, el carcinoma mucoepidermoide y el carcinoma de células escamosas (CCE) son dos neoplasias malignas importantes que pueden surgir del epitelio de un quiste odontogénico ortoqueratinizado. Cambios malignos del epitelio de los quistes odontogénicos son poco comunes y tienen una prevalencia de 1 a 2/1000 casos. En nuestro caso evaluamos a nuestra paciente periódicamente para poder tener un seguimiento detallado y observar su evolución en el tiempo.

Los quistes inflamatorios como los quistes periapicales o residuales (y no los quistes del desarrollo como el OOC) tienen la incidencia más alta de transformación maligna ⁽⁷⁾.

El quiste odontogénico ortoqueratinizado se consideró durante mucho tiempo como una variante del tumor odontogénico queratoquístico, pero considerando factores como su comportamiento poco agresivo, menor grado de recurrencia, y características histopatológicas propias, actualmente se entiende como una entidad diferente ⁽⁸⁾.

Contribución de los autores:

Cada coautor contribuyó en aportar sus conocimientos, experiencias con respecto al caso, y en el tratamiento quirúrgico.

Conflicto de intereses: no existen conflictos de interés.

Financiación: Este trabajo fue autofinanciado.

Referencias Bibliográficas

1. Mahdavi N, Zavarei M, Derakhshan S, Nasab MH. Orthokeratinized odontogenic cyst: Report of eight cases and review of literature regarding its malignant transformation. *J Oral Maxillofac Pathol* [Internet]. 2021 [citado el 30 de agosto de 2022];25(Suppl 1):S11–7. Disponible en: http://dx.doi.org/10.4103/jomfp.JOMFP_1_20
2. MacLeod RI, Soames JV. Carcinoma de células escamosas que surge en un queratoquiste odontogénico. *Br J Oral Maxillofac Surg* [Internet]. 1988 [citado el 30 de agosto de 2022];26(1):52–7. Disponible en: [https://www.bjoms.com/article/0266-4356\(88\)90150-7/pdf](https://www.bjoms.com/article/0266-4356(88)90150-7/pdf)
3. Ide F, Ito Y, Muramatsu T, Miyazaki Y, Nishimura M, Kikuchi K, et al. El advenimiento de los estudios sobre quistes mandibulares con queratinización: una revisión de artículos pasados por alto sobre queratoquistes odontogénicos y quistes odontogénicos ortoqueratinizados. *Patol de cabeza y cuello* [Internet]. 2020 [citado el 30 de agosto de 2022];14(3):785–91. Disponible en: <https://pubmed.ncbi.nlm.nih.gov/31873934/>
4. Wang LL, Olmo H. Odontogenic Cysts. 2022 Sep 26. In: *StatPearls* [Internet]. Treasure Island (FL):

StatPearls Publishing; 2023 Jan-. PMID: 34662043:
<https://pubmed.ncbi.nlm.nih.gov/34662043/>

5. Jasso G; Lopez D. Quiste odontogénico ortoqueratinizado. Reporte de un caso. Revista ADM 2016; 73 (1): 23-27. [citado el 31 de agosto de 2022]; Disponible en: <https://www.medigraphic.com/pdfs/adm/od-2016/od161f.pdf>
6. Macdonald-Jankowski DS. Orthokeratinized odontogenic cyst: a systematic review. Dentomaxillofac Radiol [Internet]. 2010;39(8):455–67. Disponible en: <http://dx.doi.org/10.1259/dmfr/19728573>
7. Carim R, Mahomed F, Ngwenya S, Rikhotso E. Keratocystic odontogenic tumour masquerading as a mucosal antral cyst [Internet]. South African Dental Journal. [citado el 31 de agosto de 2022]. Disponible en: <https://journals.co.za/doi/epdf/10.10520/EJC173026>
8. Durán AC, García Velasco J, Daniel V, Ríos C, Othón I, García A, et al. Quiste odontogénico ortoqueratinizado [Internet]. Medigraphic.com. [citado el 31 de agosto de 2022]. Disponible en: <https://www.medigraphic.com/pdfs/cirugiabucal/cb-2017/cb172f.pdf>.