


REPORTE DE CASO

Meningioma Meningotelial cerebeloso complicado con absceso único a *Nocardia*

Meningioma Meningotelial cerebellar complicated with unique abscess to *Nocardia*

 Caballero Garcete, Ricardo¹;  Fretes Apelt, Federico Valentín¹;  Gómez Flecha, Carlos Ariel¹;  Sebriano Paredes, Marcelo Alejandro¹;  Díaz Mereles, Dario²;  Figueredo, Belinda¹

¹Universidad Nacional de Asunción, Facultad de Ciencias Médicas, Hospital de Clínicas, Departamento de Cuidados Intensivos Adultos. San Lorenzo, Paraguay.

²Universidad Nacional de Asunción, Facultad de Ciencias Médicas, Hospital de Clínicas, Departamento de Neurocirugía. San Lorenzo, Paraguay.

Como referenciar éste artículo | How to reference this article:

Caballero Garcete R, Fretes Apelt FV, Gómez Flecha CA, Sebriano Paredes MA, Díaz Mereles D, Figueredo B. Meningioma Meningotelial cerebeloso complicado con absceso único a *Nocardia*. *An. Fac. Cienc. Méd. (Asunción)*, Abril - 2023; 56(1): 109-112

RESUMEN

La presentación de abscesos cerebrales relacionados a meningiomas es muy poco frecuente. Usualmente son causados por bacterias comunes, siendo la *Nocardia* un agente etiológico excepcional. Presentamos la primera descripción en Paraguay de un absceso cerebral a *Nocardia Spp* asociado a meningioma en un paciente inmunocomprometido por consumo prolongado de corticoides (dexametasona).

Palabras Clave: *Nocardia Spp*, meningioma, absceso cerebral asociado a tumor.

Autor correspondiente: Dra. Belinda Figueredo. Departamento de Cuidados Intensivos Adultos, Hospital de Clínicas, Facultad de Ciencias Médicas, Universidad Nacional de Asunción. San Lorenzo, Paraguay. E-mail: bfigueredo@fcmuna.edu.py

Fecha de recepción el 30 de diciembre del 2022; aceptado el 15 de marzo del 2023

ABSTRACT

The presentation of cerebral abscesses related to meningiomas is very rare. They are usually caused by common bacteria, nocardia being an exceptional etiological agent. We present the first description in Paraguay of a cerebral abscess to *Nocardia spp* associated meningioma in an immunocompromised patient for prolonged corticosteroid consumption (dexamethasone).

Keywords: *Nocardia spp*, Meningioma, brain abscess associated with tumor.

INTRODUCCIÓN

La presentación de abscesos cerebrales relacionados a tumores del Sistema Nervioso Central (SNC) es raro. En la mayoría de los casos se asocia a tumores malignos de la región selar y supraselar, siendo muy infrecuente su relación con meningiomas (1). Usualmente son causados por bacterias comunes que provienen de estructuras adyacentes o de focos distantes por vía hematogena, siendo la *Nocardia* un agente etiológico excepcional (2).

Presentamos la primera descripción en Paraguay de un absceso a *Nocardia* asociado a meningioma, destacando los aspectos clínicos y las características resaltantes del patógeno.

Reporte de caso:

Paciente femenino de 61 años con historia de cefalea persistente y mareos de aproximadamente 1 año de evolución; 5 meses antes consulta y se realiza estudios de imágenes de resonancia magnética (RM) observándose un proceso expansivo en fosa posterior que abarca mesencéfalo y parte de hemisferio cerebeloso izquierdo compatible con meningioma (**figura 1**). Se inicia tratamiento con dexametasona 4 mg cada 8 horas durante 2 meses para disminuir el edema citotóxico asociado al tumor y se indica cirugía de exéresis tumoral, la cual se retrasa por motivos socioeconómicos.

Luego de 2 meses del diagnóstico, acude al servicio de urgencias por intensificación de la cefalea, somnolencia progresiva y vómitos en proyectil, constatándose Glasgow 10/15. Se realiza tomografía axial computarizada (TAC)

de cráneo que evidencian cambios respecto a las imágenes iniciales, constatándose hematoma en el lecho tumoral con edema perilesional e hidrocefalia. No presenta antecedente de fiebre, ni datos sugerentes de infección concomitante. Se inician medidas para controlar edema cerebral, y es sometida a neurocirugía de urgencia: craneotomía posterior y exéresis tumoral total con colocación de catéter de derivación ventricular externa. Durante el procedimiento quirúrgico se observa presencia de absceso intratumoral, que se drena enviándose material para frotis y cultivo. En el post operatorio inmediato ingresa al Departamento de Cuidados Intensivos de Adultos para monitorización. Se inicia cobertura antibiótica empírica con ceftriaxona y metronidazol. A las pocas horas se recibe informe laboratorial del frotis con coloración Ziehl-Neelsen modificado (**figura 2**) que informa bacilos alcohol ácido resistentes ramificados sugerentes de infección a *Nocardia* por lo que se adapta la antibioticoterapia (meropenem y trimetoprim/sulfametoxazol).

Presenta buena evolución clínica y neurológica con estabilización hemodinámica, normalización de los valores de presión intracraneal y de presión de perfusión cerebral, que permiten el retiro del catéter al sexto día de internación. Se realiza TAC de cráneo de control, observándose desaparición de la masa tumoral y de la hidrocefalia con disminución del edema en la zona afecta. El reporte anatomopatológico informa meningioma meningotelial sin atipias ni mitosis, GRADO I (OMS)

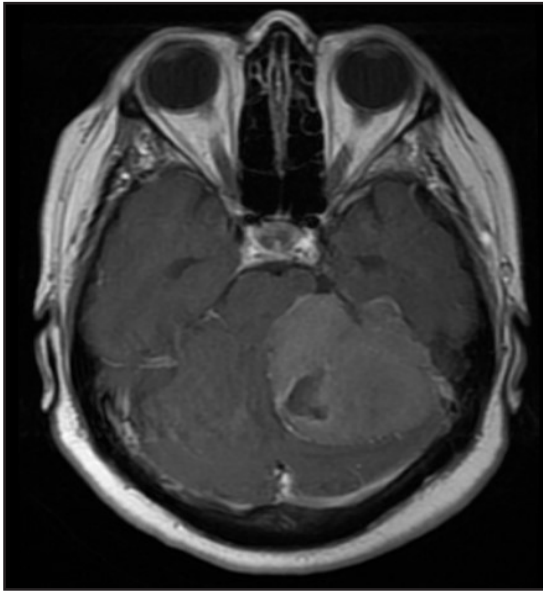


Figura 1. Corte axial T1 con contraste. Se muestra masa extra-axial situada a la izquierda con amplio contacto con el peñasco midiendo 57mm x 43mm, en primera instancia meningioma

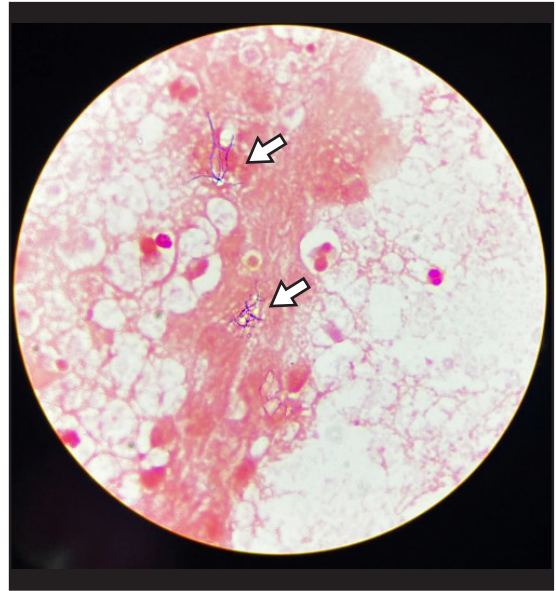


Figura 2. Coloración de Ziehl-Neelsen modificado de secreción purulenta del absceso intratumoral. Las flechas señalan los bacilos alcohol ácido resistentes ramificados.

Se suspende sedación a las 48 hs de internación, iniciándose el proceso de destete y se la extuba exitosamente al tercer día. Presenta bacteriemia a *Acinetobacter* que prolonga su estadía en terapia y responde favorablemente a antibioticoterapia dirigida con colistina. Completa 4 semanas de tratamiento con trimetoprim/sulfametoxazol y meropenem. Es dada de alta en buen estado general y neurológico en el día 23 de internación. En sala de clínica médica se continúa con fisioterapia y rehabilitación en plan de completar tratamiento con posterior alta hospitalaria. En el seguimiento externo presenta buena recuperación neurológica

DISCUSIÓN

Entre 1994 a 2020 se reportaron solo 18 casos de abscesos asociados a meningiomas cerebrales. (3) En diez de ellos había una fuente de infección alejada (más frecuentemente abdominopélvica), los ocho casos restantes no tenían una fuente infecciosa clara; en su mayoría eran ancianos o inmunocomprometidos. En nuestro caso la paciente desarrolló síntomas neurológicos graves mientras recibía tratamiento corticoide

por un tumor en fosa posterior y no se encontró el origen de la infección.

Se ha postulado que la diseminación hematogena es la causa más frecuente de la formación de abscesos en los meningiomas. La colonización se ve facilitada por la destrucción de la barrera hematoencefálica (presencia de brechas entre las células epiteliales y las fenestraciones capilares en los meningiomas) (4).

La *Nocardia* es un bacilo gram positivo estrictamente aerobio, ubicuo en el ambiente: suelo, agua, aire, entre otros (5). La bacteria recibe el nombre de su descubridor, Edmond Nocard, quien la identificó en 1888 (6). La infección es poco común; se reportan alrededor de 500 a 1.000 casos anuales en los Estados Unidos, afectando principalmente a los pulmones y a la piel (7). En Paraguay, Aguilar y col. (8) informaron 7 casos de Nocardiosis cutánea con diferentes formas de presentación, pero ninguno con afección del sistema nervioso central. Nuestro caso es la primera descripción en Paraguay de un absceso cerebral a *Nocardia* asociado a un tumor como el meningioma.

Moliere y col. (9) informaron abscesos piógenos tanto intra como peritumorales a *Nocardia Novia* en una mujer de 65 años que fue sometida a craneotomía y escisión de la lesión infectada. El tratamiento quirúrgico en caso de abscesos o colecciones en el SNC es fundamental, en pacientes inmunocomprometidos se recomienda la terapia antimicrobiana prolongada para mejorar la tasa de recuperación. (10).

CONCLUSIÓN

La afectación del SNC por *Nocardia* es rara, siendo excepcional su asociación con tumores benignos como el meningioma. Debería pensarse en esta posibilidad en pacientes inmunocomprometidos, con lesiones múltiples y con escasa respuesta al tratamiento habitual.

Se preconiza un enfoque terapéutico agresivo que combine el drenaje quirúrgico con antibioticoterapia prolongada y dirigida.

Realizamos la descripción de una asociación muy poco frecuente de este tipo de absceso con un meningioma que presentó respuesta favorable a un tratamiento combinado.

Contribución de los autores:

- **Belinda Figueredo:** revisión y corrección del manuscrito, discusión.
- **Ricardo Caballero Garcete:** revisión y corrección del manuscrito, discusión del caso
- **Federico Valentín Fretes Apelt:** revisión del manuscrito e imágenes, adecuación a formatos para publicación.
- **Carlos Ariel Gómez Flecha:** recopilación de datos clínicos y seguimiento de la paciente, redacción del manuscrito.
- **Marcelo Alejandro Sebriano Paredes:** recopilación de datos clínicos y seguimiento de la paciente, redacción del manuscrito.

- **Darío Díaz Mereles:** recopilación de datos clínicos, imágenes y seguimiento de la paciente.

Conflicto de intereses: no existen conflictos de interés.

Fuente de Financiación: El trabajo ha sido realizado con recursos propios.

REFERENCIAS BIBLIOGRÁFICAS

1. Campenni A, Caruso G, Barresi V, Pino M, Cucinotta M, Baldari S, et al. Gliomas with intratumoral abscess formation. Description of new case, review of the literature, and the role of 99 mTC-Leukoscan. *Kaohsiung J Med Sci.* 2015; 31(377-83).
2. Brouwer M, Coutinho J, Van de Beek D. Clinical characteristics and outcome of brain abscess: systematic review and meta-analysis. *Neurology.* 2014; 82(806-813).
3. Rashed S, Vassiliou A, Ogborne R, Gráinne M. Meningioma-associated abscess: an unusual case report and review of the literature. *Journal of Surgical Case Reports.* 2022; 1(1-6).
4. Lo W, Cahill J, Carey M, Mehta H, Shad A. Infected intracranial meningiomas. *World Neurosurg.* 2014; 651(.e9-13).
5. Wilson J. Nocardiosis: Updates and Clinical Overview. *Mayo Clin Proc.* 2012 Apr; 87(403-407).
6. Beaman B, Beaman L. Nocardia species: host-parasite relationships. *Clin Microbiol Rev.* 1994 Apr; 7(213-264).
7. Centers for Disease Control and Prevention. <http://www.cdc.gov/nocardiosis/infection>; consultado 14 de junio 2022.
8. Aguilar G, Araujo P. Micosis y nocardiosis de implantación: esporotricosis, romblastomicosis, micetomas y nocardiosis. *Rev. Nac. (Itauguá).* 2020; 1(001-013).
9. Moliere S, Krémer S. When meningioma becomes an emergency: Nocardial brain abscesses superimposed on meningioma. *Neurad.* 2015 april; 02(002).
10. Harris L, Raducanu I, Low H. Treatment of Nocardial Brain Abscess in a Patient With Systemic Lupus Erythematosus and Idiopathic Thrombocytopenic Purpura: Case Report and a Review of the Literature. *Cureus.* 2021 August; 13(8).