

ARTÍCULO ORIGINAL

Resultados post operatorios en pacientes con prótesis total de revisión de cadera más injerto óseo cadavérico de banco de tejidos en el Hospital de Clínicas en el periodo 2017 al 2020

Postoperative results in patients with total hip revision arthroplasty and cadaveric bone graft of tissue bank at the Hospital de Clínicas in the period 2017 to 2020

Arza Fernández, Miguel¹; Kikuchi Hisaoka, Akira¹; Ibarrola Zarate, Jaime¹; González López, Jorge¹; Barboza, Carlos¹; Zaracho, Emilio¹

¹Universidad Nacional de Asunción, Facultad de Ciencias Médicas, Hospital de Clínicas, Cátedra de Ortopedia y Traumatología. Asunción, Paraguay.

Como referenciar este artículo | How to reference this article:

Arza Fernández M, Kikuchi Hisaoka A, Ibarrola Zarate J, González López J, Barboza C, Zaracho E. Resultados post operatorios en pacientes con prótesis total de revisión de cadera más injerto óseo cadavérico de banco de tejidos en el Hospital de Clínicas en el periodo 2017 al 2020. *An. Fac. Cienc. Méd. (Asunción)*. Diciembre - 2022; 55(3): 64-70

RESUMEN

Introducción: La artroplastia total de cadera de revisión junto con la utilización de injerto óseo cadavérico de banco de tejidos es una alternativa de tratamiento eficaz ante los procedimientos de reemplazo con déficit óseo femoral o acetabular. El presente estudio, analizó los resultados post operatorios en pacientes intervenidos quirúrgicamente en el Hospital de Clínicas. **Materiales y métodos:** Estudio descriptivo. Muestreo no probabilístico de casos consecutivos atendidos en la Cátedra de Ortopedia y Traumatología de la Facultad de Ciencias Médicas (U.N.A). Fueron captados pacientes con indicación de artroplastia total de cadera de revisión (ATCR) más injerto óseo cadavérico de banco de tejidos, entre diciembre 2017 – octubre 2020, previo consentimiento informado. Se relevaron datos cuya caracterización fue posible mediante un instrumento establecido previamente, ingresado en base Excel. **Resultados:** 12 pacientes con déficit óseo femoral y acetabular han sido tratados con artroplastia total de cadera de revisión más injerto óseo cadavérico de banco de tejidos, en donde además de la funcionalidad y a través de seguimientos radiológicos se ha determinado la osteointegración total de los aloinjertos. La relación masculino-femenina fue 1/1, siendo el diagnóstico preoperatorio para la colocación de la prótesis de revisión más injerto óseo cadavérico de banco de tejidos el aflojamiento séptico en un 75%. El motivo de consulta más frecuente fue dolor y la secreción y el tiempo quirúrgico fue en promedio de 116 minutos. **Conclusión:** La artroplastia total de cadera de revisión más aloinjerto presenta óptimos resultados en relación a la osteointegración total y funcionalidad.

Palabras Clave: artroplastia total cadera de revisión, injerto óseo cadavérico de banco de tejidos.

Autor correspondiente: Dr. Miguel Arza Fernández. Universidad Nacional de Asunción, Facultad de Ciencias Médicas, Hospital de Clínicas, Cátedra de Ortopedia y Traumatología. Asunción, Paraguay. E-mail: marza@med.una.py

Fecha de recepción el 10 de Octubre del 2022; aceptado el 24 de Octubre del 2022.

ABSTRACT

Introduction: Revision total hip arthroplasty with use of cadaveric bone graft is an effective treatment for replacement procedures in patients with bone loss femoral or acetabular. The present study analyzed the postoperative results in patients who underwent surgery at the Hospital de Clínicas. **Materials and methods:** Descriptive study. Non-probabilistic sampling of consecutive cases treated at the Department of Orthopedics and Traumatology of Hospital de Clínicas. Data of patients with indication for revision total hip arthroplasty plus cadaveric bone graft from a tissue bank with prior informed consent, were analyzed between December 2017 and October 2020. **Results:** 12 patients with femoral and acetabular bone deficits have been treated with revision total hip arthroplasty plus cadaveric bone graft from a tissue bank. A radiological and functional follow up was made. The male-female ratio was 1/1, with the preoperative diagnosis for placement of the revision prosthesis plus cadaveric bone graft, from the tissue bank, was septic loosening in 75%. The most frequent symptom was pain, all revision total hip arthroplasties were performed through a posterior approach, and the surgical time was an average of 116 minutes, using a later approach in all cases. Two intraoperative fracture was presented, and were resolved. **Conclusion:** Revision total hip arthroplasty plus allograft presents optimal results in relation to total osseointegration and functionality.

Keywords: revision total hip arthroplasty, tissue bank cadaveric bone graft.

INTRODUCCIÓN

En base al éxito obtenido a nivel mundial el número de artroplastias primarias totales de cadera (APTC) ha ido en aumento en las últimas décadas. Si bien esto ha sido considerado positivo ha aumentado también el número de revisiones de dicho procedimiento, considerándose un aumento en EEUU para el 2030 de hasta el 137 % (1,2).

Esta situación, sin embargo, ha generado que no sólo el número de revisiones en total vaya en aumento, sino también la cantidad de revisiones por paciente, que generalmente alcanzan incluso hasta tres. De esta manera el número creciente de revisiones en el mismo paciente, ha puesto al cirujano ortopédico frente a la dificultad de lograr una estabilidad y posicionamiento adecuado de los componentes protésicos de revisión en base al aumento concomitante de los defectos óseos (3).

Para los defectos óseos a nivel del cótilo existen variadas opciones para compensar el déficit óseo, como por ejemplo hueso autólogo de cresta iliaca que se aplica por impactación con o sin combinación de cestas

anti protrusión. Sin embargo, el número de opciones de tratamiento para defectos óseos a nivel femoral son más limitados. Al realizar una revisión del componente femoral por primera vez habitualmente se opta por vástagos más largos y de mayor diámetro para tratar de compensar la pérdida de hueso esponjoso que sobreviene en la explantación del componente primario y así obtener buena estabilidad del vástago de revisión, de igual manera cuando existen déficit importante a nivel metafisario es una buena opción la utilización de vástagos modulares. Cuando existiera una pérdida muy extensa de hueso esponjoso femoral el mismo puede ser compensado con la utilización de injerto óseo autólogo o cadavérico de banco de tejidos o bien la utilización de vástagos cementados. Para los defectos óseos combinados (cortical y esponjoso), se utilizan vástagos de fijación diafisaria que han demostrado ser muy eficaces a lo que se agregara injerto óseo cadavérico de banco en tablas de cortical fijadas con alambre de cerclaje más injerto de esponjosa, siendo esto también una opción válida para los defectos óseos de cortical aislados o periprotésicos (4-7).

El objeto de este estudio ha sido identificar los resultados post operatorios en pacientes intervenidos quirúrgicamente con artroplastia total de revisión de cadera más injerto de hueso cadavérico de banco de tejidos a nivel acetabular y femoral en el Hospital de Clínicas. Esto permitirá analizar futuras indicaciones para la utilización de este método y su efectividad en los procesos de osteointegración medidos en términos de reabsorción a través de métodos auxiliares del diagnóstico.

MATERIALES Y MÉTODOS

Planificación, Preparación y Procedimiento Quirúrgico

Todos los procedimientos fueron planificados previamente de manera digital utilizando el software Traumacad®, todos los pacientes realizaron preparación pre operatoria según los protocolos establecidos en la Catedra y Servicio de Ortopedia y Traumatología del Hospital de Clínicas de la Universidad Nacional de Asunción, el acto quirúrgico se ha realizado por el abordaje posterior en todos los casos realizando la preparación del lecho receptor para injerto de hueso cadavérico de banco de tejidos a nivel acetabular y femoral exponiendo completamente las zonas con pérdida ósea. Los aloinjertos utilizados fueron tablas de hueso cortical y chips de esponjosa más hueso triturado, colocados de forma que cubra el defecto a nivel acetabular y/o femoral y fijados con alambre quirúrgico a nivel del fémur además de técnicas de importación para el acetábulo, ambos bajo visión fluoroscópica intraoperatoria a fin de determinar el correcto posicionamiento. En todos los pacientes se ha restringido la carga por 6 semanas.

Análisis estadístico

Para el presente estudio se han incluido 12 pacientes de los cuales se han recopilado datos específicos como aspectos sociodemográficos, síntomas, motivo de la cirugía de revisión o diagnóstico pre operatorio, abordaje, tiempo quirúrgico y la clasificación de defectos

óseos según Paprosky (8), localización del defecto óseo, el tamaño la cantidad de tablas de injertos cadavéricos de banco de tejidos y el número de alambres para la fijación a nivel femoral además de la cantidad en gramos de chips de esponjosa para defectos acetabulares. Es importante en este sentido mencionar que según lo analizado las tablas de injerto óseo cadavérico de banco de tejidos tenían una longitud media de 10 cm.

Se han realizado radiografías en dos incidencias, anteroposterior (AP) y lateral (LAT) pre operatorias, post quirúrgica inmediata y a los 6 meses que han servido como referencia para la comparación. En relación a la estabilidad de los implantes se han medido el hundimiento del componente femoral y la inclinación del componente acetabular considerado adecuado entre 40 y 50 grados de inclinación con una media de 45 grados. Se definió hundimiento al cambio de la distancia entre el borde superior del trocánter mayor y el borde lateral del vástago femoral, tomándose otros puntos de parámetro de no contar con dicha referencia debido a los defectos óseos como por ejemplo el borde inferior del trocánter menor.

Para determinar la osteointegración de los injertos óseos cadavéricos de banco de tejidos se han determinado parámetros “no consolidado” (ninguna de las corticales medial o lateral osteointegrada), “parcialmente consolidado” (una de las corticales medial o lateral osteointegrada) y “completamente consolidada” (ambas corticales medial o lateral osteointegradas).

Se ha aplicado estadística descriptiva para el análisis de los datos utilizando el programa PSPP.

RESULTADOS

Se incluyo en el estudio a 12 pacientes que fueron intervenidos quirúrgicamente con artroplastia de revisión de cadera e injerto óseo cadavérico de banco de tejidos. De estos 6 seis eran de sexo femenino con una

edad media de 59,5 ± 9,2 años. En cuanto a la procedencia 5 cinco provienen del interior del país, 6 seis provienen del departamento Central y 1 uno proveniente de capital. En relación a las patologías de base, 11 presentaban alguna patología concomitante, siendo la Diabetes Mellitus tipo 2 la más frecuentemente referida en 10 pacientes. Los 12 pacientes referían consumo de tabaco y de alcohol, mientras que 10 se automedicaban con AINES y 6 con antibióticos.

Los síntomas referidos por los pacientes en la primera consulta fueron, el dolor en 12 pacientes y la secreción presente en 12 pacientes. En todos los casos, se ha retirado la prótesis primaria y se le ha colocado un espaciador con soporte antibiótico por 6 semanas. En 5 pacientes se requirió una nueva cirugía que consistió en un desbridamiento amplio y recambio del espaciador.

El diagnóstico preoperatorio para la colocación de la prótesis de revisión más injerto óseo cadavérico de banco de tejidos han sido:

aflojamiento séptico en 9 pacientes, fractura periprotésica en 2 y aflojamiento aséptico en 1 caso.

Todas las artroplastias totales de cadera de revisión con la implantación de injertos óseos cadavéricos de banco de tejidos tanto femorales como acetabulares se realizaron a través de un abordaje posterior.

El tiempo quirúrgico medio fue de 116 minutos y se han utilizado en promedio 4 cerclajes en todos los casos con 3 tablas de injerto cadavérico de banco de tejidos más chips de esponjosa colocados tanto en acetábulo como en el fémur.

En relación a la Clasificación de Paprosky (3) se objetivó que a nivel del fémur 3 pacientes presentaban IIIB, 7 pacientes IIIA y 2 pacientes IIA. En cambio, a nivel del acetábulo se constató que 4 pacientes correspondían a IIB, 5 pacientes a IIA, 2 pacientes a I y 1 paciente a IIC. (Tabla 1)

Tipo	Migración superior*	Lisis isquion**	Migración medial***	Lisis lágrima de Köhler****
I	No significativo	No	No	No
IIA	No significativo	Leve	Grado I	Leve
IIB	No significativo a significativo	Leve	Grado II	Leve
IIC	No significativo	Leve	Grado III	Moderado a grave
IIIA	Significativo	Moderado	Grado II+ o III	Moderado
IIIB	Significativo	Grave	Grado III+	Grave

*No significativo = < 3 cm por encima de la línea obturatriz. Significativo = > 3 cm.

**Leve, la lisis alcanza = 0 a 7 mm por debajo de la línea obturatriz; Moderada = 7 a 14 mm, y Grave = > 15 mm.

***Grado I = lateral a la línea de Köhler; Grado II = emigración a la línea de Köhler; Grado II+ = expansión medial a la línea de Köhler dentro de la pelvis; Grado III = emigración dentro de la pelvis con afectación de la línea de Köhler; y Grado III+ = emigración marcada dentro de la pelvis.

****Leve = pérdida mínima del borde lateral; Moderada = pérdida completa del borde lateral; Grave = pérdida de los bordes lateral y medial.

Tabla 1. Clasificación del defecto acetabular (Paprosky y Sekundiak)(8).

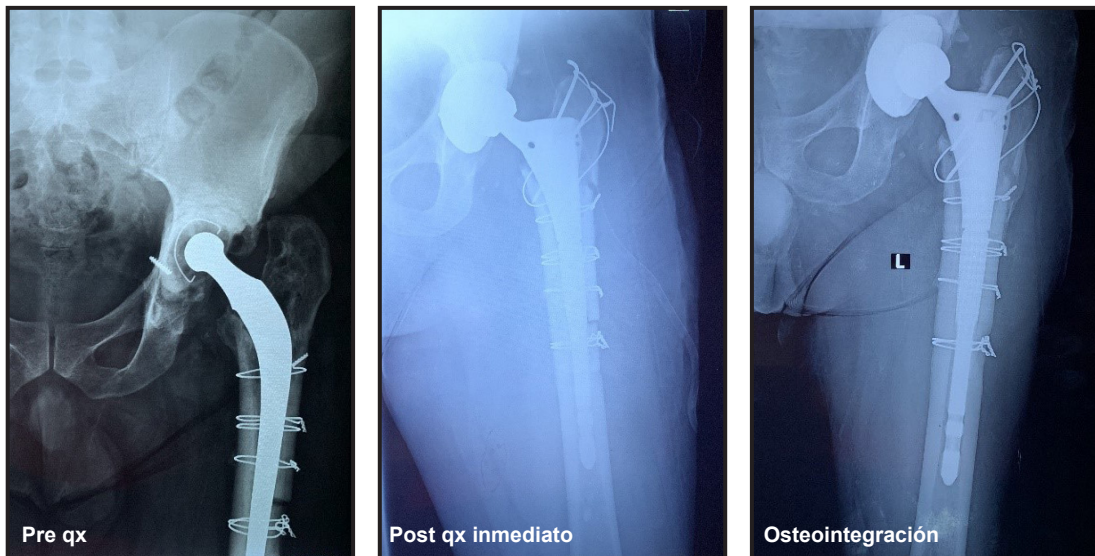


Figura 1.

Evaluación radiológica

No se ha constatado en el grupo de 12 casos radiotransparencia alrededor de los componentes protésicos de revisión y en ninguno de los casos el componente femoral protésico mostró un hundimiento relevante. Se han constatado objetivados cambios en la inclinación del componente acetabular en 2 de los casos constatándose un aumento de entre 3 a 5 grados, los injertos óseos cadavéricos de banco de tejidos o alogénicos estaban completamente integrados en el último control radiológico.

Se ha constatado estabilidad del componente femoral en 12 pacientes. En relación a la estabilidad del componente acetabular se ha corroborado que se mantuvo la inclinación en 10 de los casos y ha aumentado en 2 pacientes.

Complicaciones

En 2 de las revisiones se ha presentado fractura intraoperatoria que fue resuelta en el mismo tiempo quirúrgico aumentando el número de cerclajes y en 1 un caso se presentó shock hipovolémico resuelto en el mismo acto operatorio.

El seguimiento radiológico mediato no mostró signos de fracturas periprotésicas u otras

complicaciones mecánicas de la artroplastia de revisión de cadera o la estabilización de los componentes con injerto óseo cadavérico de banco de tejidos.

DISCUSIÓN

En el presente estudio se ha analizado la utilización de injerto óseo cadavérico de banco de tejidos en la artroplastia total de cadera de revisión. Con este procedimiento quirúrgico aplicamos una técnica que permite una estabilización biológica en los casos de defectos óseos con probabilidad de fractura periprotésica del fémur huesped.

La presencia de déficit óseo a nivel femoral o acetabular fueron resueltos por el injerto óseo cadavérico de banco de tejidos que favorecieron la osteointegración y reconstrucción tanto femoral como acetabular en el paciente receptor. Se han realizado todos los procesos de rehabilitación y reeducación del paciente iniciando siempre con cargas parciales del peso. Por medio de los seguimientos radiológicos realizados de todos los casos de utilización de injerto óseo cadavérico de banco de tejidos se ha demostrado que los mismos constituyen una posibilidad importante de Osteointegración. Todos los componentes protésicos femorales

han presentado una fijación estable 100%, de igual manera un porcentaje importante de los componentes acetabulares 83,3% ha presentado una fijación estable.

En estudios previos se ha observado que la utilización de injertos óseos en artroplastia de revisión, brindan restauración de la pérdida ósea femoral y acetabular, función postoperatoria satisfactoria con una baja frecuencia de complicaciones post operatorias. En este sentido, la frecuencia de fractura intraoperatoria varía según las series, estando el valor observado en nuestro estudio dentro de lo descrito. Por otro lado, en nuestra serie de pacientes no se ha constatado infección postoperatoria en ninguno de los casos (9,10).

El presente estudio presenta limitaciones, como el número de pacientes y el seguimiento postquirúrgico relativamente corto. Sin embargo, los resultados presentados están en relación con publicaciones previas sobre injertos óseos en artroplastia de revisión. El poder contar con esta opción quirúrgica tan valiosa, permitirá brindar una opción quirúrgica eficaz y segura a los pacientes que requieran artroplastias de revisión a pesar de tener déficit óseo.

CONCLUSIÓN

La utilización de injerto óseo cadavérico de banco de tejidos (tablas de hueso cortical y chips de hueso esponjoso) para los diferentes déficits óseos presentes tanto a nivel femoral como acetabular combinadas con revisión de la artroplastia total de cadera, presenta muy buenos resultados radiológicos, obteniéndose osteointegración total en un grupo determinado de pacientes.

En esta serie de casos el análisis del mismo especifica las diferentes indicaciones para la utilización de este tipo de injerto óseo y verifica que la utilización de tablas de cortical más chips de hueso esponjoso en los déficits óseos femorales o acetabulares o bien combinados, en aflojamientos tanto sépticos como asépticos y en las fracturas periprotésicas

son una opción muy satisfactoria para obtener la osteointegración y la estabilidad de los componentes protésicos de revisión.

Resulta importante manifestar que la correcta colocación de injertos de tablas de cortical más chips óseos de esponjosa y su adecuada fijación con alambres de cerclaje son fundamentales para lograr la osteointegración total y la correspondiente estabilidad de los componentes protésicos tanto femoral como acetabular.

En este sentido es fundamental respetar la preparación pre operatoria, la planificación pre quirúrgica y los tiempos para iniciar el apoyo o carga parcial contemplando los controles radiológicos post operatorios con el objetivo de obtener osteointegración total.

Contribución de los autores:

Declaramos que el manuscrito ha sido leído y aprobado por todos los autores nombrados y que no hay otras personas que cumplan con los criterios de autoría que no estén en la lista y que el orden en que figuran en el manuscrito ha sido aprobado por todos.

Conflicto de intereses: Confirmamos que no existen conflictos de intereses asociados con esta publicación.

Financiación: no se ha recibido apoyo financiero alguno para este trabajo que pueda haber influido en su resultado.

REFERENCIAS BIBLIOGRÁFICAS

1. Kurtz S, Ong K, Lau E, Mowat F, Halpern M. Projections of primary and revision hip and knee arthroplasty in the United States from 2005 to 2030. *J Bone Joint Surg Am.* 2007;89(4):780-5.
2. Kurtz SM, Lau E, Ong K, Zhao K, Kelly M, Bozic KJ. Future young patient demand for primary and revision joint replacement: national projections from 2010 to 2030. *Clin Orthop Relat Res.* 2009;467(10):2606-12.
3. Kavanagh BF, Fitzgerald RH, Jr. Multiple revisions for failed total hip arthroplasty not associated with infection. *J Bone Joint Surg Am.* 1987;69(8):1144-9.
4. Callaghan JJ, Salvati EA, Pellicci PM, Wilson PD, Jr., Ranawat CS. Results of revision for mechanical failure after cemented total hip replacement, 1979

- to 1982. A two to five-year follow-up. *J Bone Joint Surg Am.* 1985;67(7):1074-85.
5. Cinotti G, Della Rocca A, Sessa P, Ripani FR, Giannicola G. Thigh pain, subsidence and survival using a short cementless femoral stem with pure metaphyseal fixation at minimum 9-year follow-up. *Orthop Traumatol Surg Res.* 2013;99(1):30-6.
 6. Head WC, Wagner RA, Emerson RH, Jr., Malinin TI. Revision total hip arthroplasty in the deficient femur with a proximal load-bearing prosthesis. *Clin Orthop Relat Res.* 1994(298):119-26.
 7. Rosson J, Schatzker J. The use of reinforcement rings to reconstruct deficient acetabula. *J Bone Joint Surg Br.* 1992;74(5):716-20.
 8. Paprosky WG, Perona PG, Lawrence JM. Acetabular defect classification and surgical reconstruction in revision arthroplasty. A 6-year follow-up evaluation. *J Arthroplasty.* 1994;9(1):33-44.
 9. Morales De Cano JJ, Guillamet L, Perez Pons A. ACETABULAR RECONSTRUCTION IN PAPROSKY TYPE III DEFECTS. *Acta ortopedica brasileira.* 2019;27(1):59-63.
 10. LE G-A, J N-C, JM J-A. Utility of a structured bone allograft for acetabular defects in the setting of a revision prosthesis. *Acta ortopédica mexicana.* 2014;28(4).