



REPORTE DE CASO

Erupción dentaria, actualización en los mecanismos eruptivos: a propósito de un caso

Dental eruption, update in eruptive mechanisms: on the purpose of a case

 Hodges Muñoz, Christian¹;  Herrera Zavala, Rodrigo²;  Oyanguren Figueroa, Rocío³

¹Universidad Mayor de Santiago. Santiago, Chile.

²Odontología en clínica privada. Santiago, Chile.

³Hospital El Carmen Dr. Luis Valentín Ferrada, Centro de especialidades Odontológicas. Santiago, Chile.

Como referenciar éste artículo | How to reference this article:

Hodges Muñoz C, Herrera Zavala R, Oyanguren Figueroa R. Erupción dentaria, actualización en los mecanismos eruptivos: a propósito de un caso. *An. Fac. Cienc. Méd. (Asunción)*, Agosto - 2022; 55(2): 105-111

RESUMEN

Introducción: El presente artículo ahonda en las teorías más aceptadas sobre el proceso de erupción dental en la literatura de hoy en día y, desde este enfoque, expone el caso clínico de una paciente de 12 años de edad que presentaba retención de caninos y molares temporales. A dicha paciente se le trató clínicamente mediante exodoncias seriadas y se muestra su evolución posterior al tratamiento dental. **Objetivos:** Lograr entender de mejor manera el proceso de la erupción dental en base a la actual bibliografía. **Materiales y métodos:** Se realizó una revisión bibliográfica con palabras claves: “erupción dental”, “extracciones seriadas”, “retención dental” y “evolución dental”. La paciente fue evaluada y tratada ortodóncicamente, mediante extracciones seriadas y se realizaron controles dentales periódicos con toma de radiografía panorámica para evaluar su evolución. **Conclusión:** El folículo dental y el retículo estrellado son las estructuras encargadas de generar el proceso eruptivo del diente mediante la interacción de diversas moléculas. Estas moléculas deben encajar dentro de un contexto para que cada diente erupcione de manera independiente.

Palabras Clave: Ortodoncia, extracción, erupción.

Autor correspondiente: Dr. Rodrigo Herrera Zavala. Odontología en clínica privada. Santiago, Chile. E-mail: rodrigo.herrerazavala@gmail.com

Fecha de recepción el 24 de Mayo del 2022; aceptado el 7 de Julio del 2022.

ABSTRACT

Introduction: This article delves into the most accepted theories about the dental eruption process in today's literature and, from this perspective, presents the clinical case of a 12-year-old patient who presented retention of temporary canines and molars. This patient was treated clinically by means of serial extractions and her evolution after dental treatment is shown. **Objectives:** This article delves into the most accepted theories about the dental eruption process in today's literature and, from this perspective, presents the clinical case of a 12-year-old patient who presented retention of temporary canines and molars. This patient was treated clinically by means of serial extractions and her evolution after dental treatment is shown. **Materials and methods:** A bibliographic review was carried out with key words: "dental eruption", "serial extractions", "dental retention" and "dental evolution". The patient was evaluated and treated orthodontically by serial extractions and periodic dental check-ups were carried out with panoramic radiography to evaluate her evolution. **Conclusion:** The dental follicle and the stellate reticulum are the structures responsible for generating the eruptive process of the tooth through the interaction of various molecules. These molecules must fit into a context for each tooth to erupt independently.

Keywords: Orthodontics, extraction, eruption.

INTRODUCCIÓN

Actualmente existen distintas teorías que tratan de explicar el proceso eruptivo; como la que habla sobre la remodelación ósea alveolar, también aquella que ha establecido que es un proceso dependiente del folículo dental, incluso existen estudios donde dientes sin raíz aún presentan capacidad eruptiva. Todo esto apunta a la multiplicidad de factores que utiliza el organismo para lograr el proceso eruptivo.

La especie humana posee dos tipos de denticiones: La decidua que está compuesta por 20 dientes y la permanente por 32. Los dientes se desarrollan a partir de los brotes epiteliales en la porción anterior de los maxilares, direccionados hacia posterior. Luego de la formación y mineralización de las coronas, comienzan a formarse las raíces de los dientes y los tejidos de soporte: cemento, ligamento periodontal y hueso alveolar. Los dientes desempeñan importantes funciones directamente relacionadas con la masticación, la fonación y la deglución.

CASO CLÍNICO

Una paciente de género femenino, de 12 años de edad, acude al hospital El Carmen de Maipú derivada desde la atención primaria de salud (APS), con diagnóstico de retención de caninos y molares temporales. En la anamnesis se establece que es una niña sana que nació prematura con 27 semanas de gestación. La madre relata desarrollo físico y crecimiento normales. Presentó su menarquia a los 11,5 años de edad.

En la cita de ingreso se obtiene una radiografía panorámica evidenciando desarrollos radiculares casi completos en caninos permanentes y premolares y persistencia de dientes temporales con escasa reabsorción radicular en las zonas de sostén de Korkhaus. Se indican las exodoncias de los dientes 7.3, 7.4, 8.3 y 8.4. Se cita a la paciente a control ortodóncico en tres meses más.

En el segundo control ortodóncico, luego de seis meses de indicadas las exodoncias, se evalúa la nueva radiografía evidenciando a los dientes 3.3, 3.4 y 4.3 en evolución submucosa y presente en boca el diente 4.4. Se observa exfoliación natural de los dientes 5.3, 5.4, 6.3

y 6.4. Se decide derivar para exodoncia los dientes 5.5, 6.5, 7.5 y 8.5.

Se decide no colocar ningún aparato para mantener el anclaje, ya que de acuerdo al biotipo braquifacial de la paciente, no se considera necesario por el anclaje muscular y cortical que presentan estos biotipos. Se cita a la paciente en seis meses más a control ortodóncico.

Luego de cinco meses de evolución la paciente acude a su tercer control ortodóncico. En el examen intraoral se observa la presencia de los dientes 1.5, 2.5, 3.3 y 4.3. Se realiza un tercer registro radiográfico que muestra los dientes 1.3 y 2.3 en evolución intraósea. Se cita a la paciente en 6 meses más para un nuevo control ortodóncico.

La paciente acude a su cuarto control ortodóncico luego de once meses de evolución. Al examen intraoral se pesquisa que todos los dientes en relación a la zona de sostén de Korkhaus están erupcionados de manera adecuada. Se realiza en la misma sesión la toma de una cuarta radiografía panorámica, constatándose un adecuado desarrollo radicular de los dientes 3.7 y 4.7 y los dientes 3.8 y 4.8 sólo con formación coronaria pero en franca mesioversión. Estos dos últimos impactando e impidiendo el correcto posicionamiento de los dientes 3.7 y 4.7 en la arcada mandibular.

La paciente relata dolor en la zona posterior derecha mandibular, razón por la que se le deriva a la especialidad de cirugía-maxilofacial del servicio de especialidades odontológicas del Hospital El Carmen. Se solicita que se realice la desinclusión de los terceros molares inferiores. Se cita a la paciente a control ortodóncico en un año más.

La paciente acude a su quinto control ortodóncico luego de un año y siete meses. Se constata intraoralmente la erupción de los dientes 3.7 y 4.7. La paciente presenta giroversiones dentarias, falta de engranaje posterior, sobremordida y una retroinclinación del grupo V periodontal. Se toma una quinta

radiografía panorámica la cual evidencia una favorable erupción de los dientes 3.7 y 4.7 en comparación con la radiografía panorámica previa. Se controla además la evolución de los dientes 1.7 y 2.7, los cuales se han desarrollado, pero en menor proporción que sus homólogos inferiores.

DISCUSIÓN

Existen estudios donde dientes sin raíz presentan la capacidad eruptiva, como en el caso de la displasia dentinaria tipo I (1, 2) o en estudios experimentales donde se secciona el tercio apical de la raíz y el proceso eruptivo acontece de igual manera. (3, 4) Se ha establecido que la formación radicular por sí misma no sería un requisito para la erupción dentaria, pero que podría acelerarla. (5)

Otra teoría que explica el proceso de erupción es la remodelación ósea alveolar. Se ha establecido que el crecimiento del hueso alveolar, el desarrollo dentario y la erupción dental son interdependientes. (4, 5, 6) Se han hallado dientes temporales persistentes en la cavidad bucal cuyos sucesores permanentes erupcionan tardíamente o en forma ectópica, en casos con displasia cleidocraneal. (2, 5, 7)

Pese a que esta teoría no es capaz de explicar el proceso eruptivo en todos los casos, se ha establecido que la formación y reabsorción ósea dependen del folículo dental. En este proceso parte del folículo se pierde luego de la erupción, cuando el diente perfora la mucosa. Sin embargo, el ligamento periodontal, el cemento y el hueso alveolar derivan del folículo dental, por lo que los eventos siguientes estarían controlados por este último. (8)

La participación del folículo dentario en la erupción dental se demostró mediante estudios quirúrgicos en perros. Se observó que la extracción del folículo de los premolares antes del inicio de la erupción impidió la erupción del diente. En contraste, al preservar el folículo dental, retirando el diente natural y reemplazándolo por una réplica artificial de amalgama de uso odontológico, se obtuvo de igual manera la erupción de este "diente artificial". (9)

Para Cahill, en la dentición difiodonte esta vía de erupción avanza por un canal en dirección coronal de cada diente, en donde la reabsorción ósea ensancharía este canal para permitir que el diente se mueva a través de él y salga del hueso alveolar, incluso si el diente estuviese impactado. (10, 11)

En otros estudios, se ha considerado que la función que cumpliría el ligamento periodontal, es otorgar la fuerza eruptiva. Las fibras colágenas presentes en él, al madurar de precolágeno a colágeno, sufrirían una contracción traccionando al diente. Los fibroblastos del ligamento serían responsables, gracias a su contractibilidad y actividad migratoria, de ayudar con la fuerza eruptiva. (5, 12)

Otra teoría que se ha planteado a lo largo del tiempo, trata sobre la presión vascular intradentaria. Esta postula que un diente durante su proceso formativo al aumentar la presión intrapulpar, la cual es mayor a la de los líquidos que la rodean, permitiría la erupción del diente. En estudios de Van Hassel y McMinn en perros se ha visto un gradiente positivo de la presión intrapulpar con respecto a la extradentaria. (13)

La información más actual determina el rol de macromoléculas en el proceso eruptivo incluyendo metaloproteinasas de matriz, interleucina-1, factor de crecimiento epidérmico-1, proteínas en el órgano del esmalte y del folículo dental. (11, 14)

Últimamente se han agregado otras moléculas como los factores de transcripción Kappa (NFkB1 y NFkB2), proteínas relacionadas con la hormona paratiroidea (PTHrP), el factor diferenciador de osteoclastos (ODF) y el receptor de interleucina-1 (IL-1R), todos estos requeridos en la formación y activación de los osteoclastos fundamentales para el proceso eruptivo. (14, 15, 16)

El folículo dental produce la mayoría de las moléculas asociadas a la erupción dentaria, el resto de las moléculas residen en el retículo estrellado adyacente a él. La señalización paracrina de las moléculas del retículo estrellado, afectarían la expresión genética de las moléculas del folículo dental. (15, 17, 18, 19).

CONCLUSIÓN

La erupción dental parece ser un evento programado y localizado, a través del cual un diente entra en erupción en el momento exacto. Las moléculas que inician la erupción, su localización y la regulación de los eventos celulares de erupción, deben encajar dentro de un contexto para que cada diente erupcione de manera independiente.

Las interacciones de dichas moléculas se encuentran localizadas en el folículo dental y en el retículo estrellado del diente en formación. Ambas estructuras son las encargadas, mediante las interacciones que entre ellas se establecen, de generar el proceso eruptivo del diente.

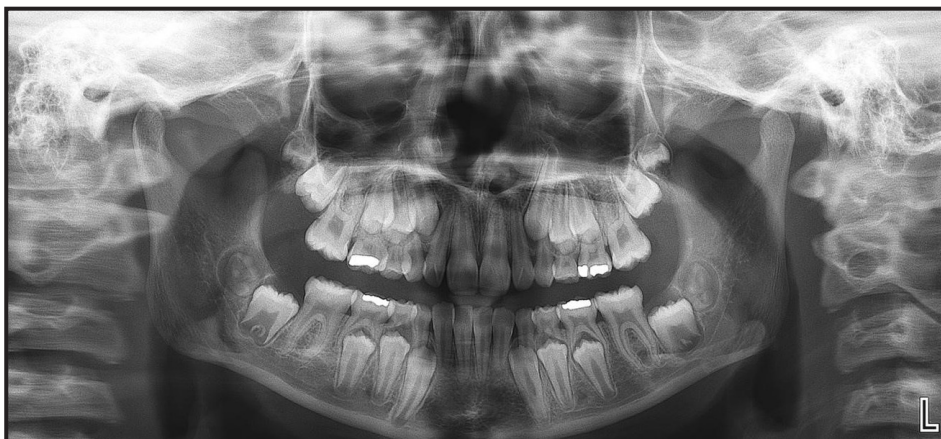

Figura 1. Radiografía panorámica inicial con fecha de 20/6/2016. Muestra gran desarrollo radicular de dientes permanentes y escasa reabsorción radicular en caninos y molares temporales.

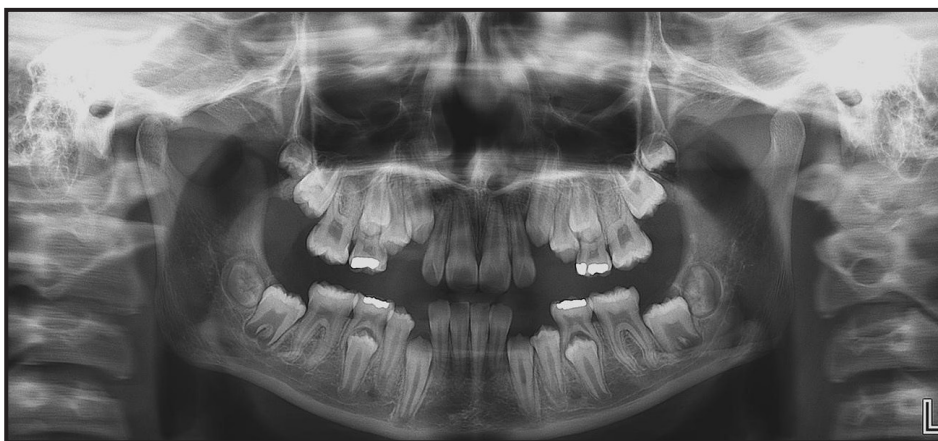

Figura 2. Segunda radiografía panorámica, con fecha de 28/12/2016. Nótese el avance a través del hueso alveolar de los dientes superiores e inferiores.

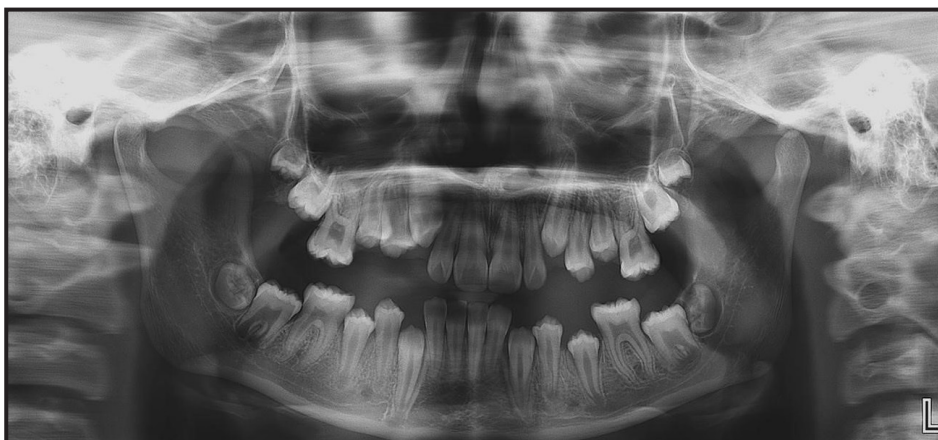

Figura 3. Tercera radiografía panorámica, con fecha de 24/5/2017. Nótese mayor avance a través del hueso alveolar de todos los dientes permanentes en relación a la zona de sostén de Korkhaus.

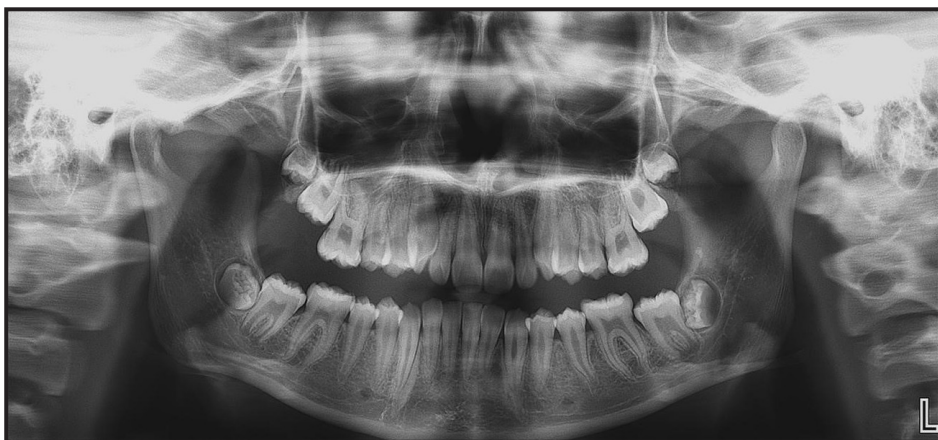

Figura 4. Cuarta radiografía panorámica con fecha de 20/4/2018. Nótese la evolución completa de la zona de sostén de Korkhaus. Los segundos molares inferiores presentan retención causada por los terceros molares inferiores.

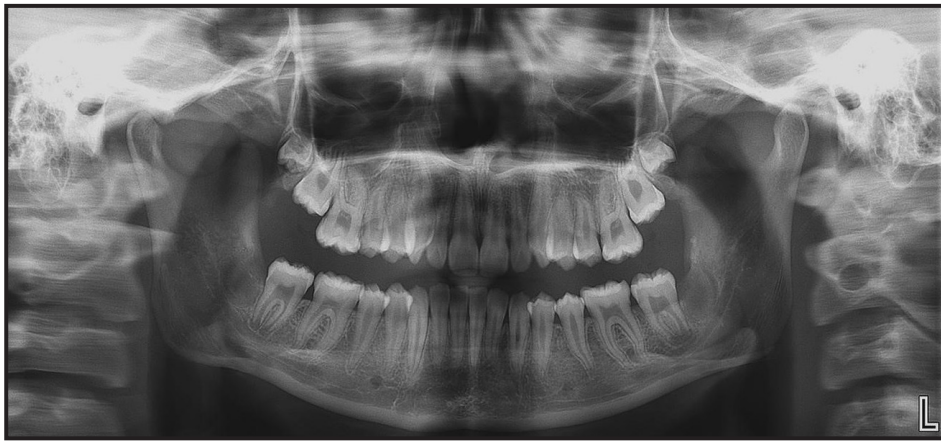

Figura 5. Quinta radiografía panorámica con fecha de 9/11/2018. Se observa la erupción de todos los dientes permanentes exceptuando los segundos y terceros molares superiores.

Contribución de los autores:

Declaramos que todos los autores hemos leído y aprobado el manuscrito, que se han cumplido los requisitos para la autoría y de que cada autor opina que el manuscrito obedece a un trabajo honrado.

Conflicto de intereses: Los autores declaran ausencia de conflicto de interés.

Fuente de Financiación: Este trabajo no cuenta con apoyo económico de ningún tipo de ninguna institución.

REFERENCIAS BIBLIOGRÁFICAS

1. Bastos J, Peres M, Peres K, Barros A. Infant growth, development and tooth emergence patterns: A longitudinal study from birth to 6 years of age. *Archives of Oral Biology*. 2007;52(6):598-606.
2. McDonald R, Avery D, Dean J. *Dentistry for the child and adolescent*. St. Louis, Mo.: Mosby; 2010. Chapter 9, pp.150-176.
3. Gowgiel J. Eruption of Irradiation-produced Rootless Teeth in Monkeys. *Journal of Dental Research*. 1961;40(3):538-547.
4. Brin I, Zilberman Y, Galili D, Fuks A. Eruption of rootless teeth in congenital renal disease. *Oral Surgery, Oral Medicine, Oral Pathology*. 1985;60(1):61-64.
5. Marks, S. and Schroeder, H. (1996). Tooth eruption: Theories and facts. *The Anatomical Record*, 245(2), pp.374-393.
6. Brash J. The growth of the alveolar bone and its relation to the movements of the teeth, including eruption. *International Journal of Orthodontia, Oral Surgery and Radiography*. 1928;14(6):487-504.
7. Roberts T, Stephen L, Beighton P. Cleidocranial dysplasia: a review of the dental, historical, and practical implications with an overview of the South African experience. *Oral Surgery, Oral Medicine, Oral Pathology and Oral Radiology*. 2013;115(1):46-55.
8. Gómez de Ferraris M, Campos Muñoz A. *Histología, embriología e ingeniería tisular bucodental*. México: Medica Panamericana; 2009.
9. Marks S, Cahill D. Experimental study in the dog of the non-active role of the tooth in the eruptive process. *Archives of Oral Biology*. 1984;29(4):311-322.
10. Marks S. Tooth eruption depends in bone resorption: Experimental evidence from osteoetpotrotic (ia) rats. *Metabolic Bone Disease and Related Research*. 1981;3(2):107-115.
11. Wise G, Frazier-Bowers S, D'Souza R. Cellular, Molecular, and Genetic Determinants of Tooth Eruption. *Critical Reviews in Oral Biology & Medicine*. 2002;13(4):323-335.
12. Moxham B, Berkovitz B. The effects of root transection on the unimpeded eruption rate of the rabbit mandibular incisor. *Archives of Oral Biology*. 1974;19(10):903-909.
13. Van Hassel H, McMinn R. Pressure differential favouring tooth eruption in the dog. *Archives of Oral Biology*. 1972;17(1):183-190.
14. Huang H, Wise G. Delay of tooth eruption in null mice devoid of the type I IL-1R gene. *European Journal of Oral Sciences*. 2000;108(4):297-302.
15. Cielinski M, Jolie M, Wise G, Marks S. The Contrasting Effects of Colony-Stimulating Factor-1 and Epidermal Growth Factor on Tooth Eruption in the Rat. *Connective Tissue Research*. 1995;32(1-4):165-169.

16. 16. Kong Y, Yoshida H, Sarosi I, Tan H, Timms E, Capparelli C et al. OPGL is a key regulator of osteoclastogenesis, lymphocyte development and lymph-node organogenesis. *Nature*. 1999;397(6717):315-323.
17. 17. Larson, E., Cahill, D., Gorski, J. and Marks, S. (1994). The effect of removing the true dental follicle on premolar eruption in the dog. *Archives of Oral Biology*, 39(4), pp.271-275.
18. 18. Wise G, Lin F, Zhao L. Transcription and Translation of CSF-1 in the Dental Follicle. *Journal of Dental Research*. 1995;74(9):1551-1557.
19. 19. Gorski J, Marks S, Cahill D, Wise G. Developmental changes in the extracellular matrix of the dental follicle during tooth eruption. *Connective Tissue Research*. 1988;18(3):175-190.