

REPORTE DE CASO

Tumor Desmoide de mama en paciente gestante. A propósito de un caso Desmoid Tumor in a pregnant patient's breast. Case report.

 Collante, Analía¹;  Martínez, Patricia¹;  Cuenca, Marta¹;  Oertell, Judith²;  Adorno, Ara Nabila²

¹ Universidad Nacional de Asunción, Facultad de Ciencias Médicas, Hospital de Clínicas, Unidad de Enfermedades Mamarias. San Lorenzo, Paraguay.

² Universidad Nacional de Asunción, Facultad de Ciencias Médicas, Hospital de Clínicas, Cátedra y Departamento de Anatomía Patológica. San Lorenzo, Paraguay.

Como referenciar este artículo | How to reference this article:

Collante A, Martínez P, Cuenca M, Oertell J, Adorno AN. Tumor Desmoide de mama en paciente gestante. A propósito de un caso. *An. Fac. Cienc. Méd. (Asunción)*, Agosto - 2022; 55(2): 92-96

RESUMEN

El Tumor Desmoide, es un tumor raro de origen mesenquimal con una incidencia aproximada de 0.3%(1), que si bien es considerado un tumor benigno por no presentar metástasis a distancia, se considera un tumor localmente agresivo con altas tasas de recidiva tras la extirpación quirúrgica de entre el 19 a 28%.(2)

Se presenta el caso clínico de una mujer de 21 años de edad, gestante de 7 semanas, que acudió a consulta a la Unidad de Mastología del Hospital de Clínicas por percatarse de nódulo en cuadrante superoexterno de mama derecha, que aumenta de tamaño.

Se realizó exéresis tumoral con márgenes, cuyo diagnóstico fue un Tumor Desmoide y, posterior resección de márgenes para ampliación.

El Tumor Desmoide es poco frecuente de localización mamaria, que fue tratada con cirugía con buena evolución en una mujer gestante, por lo que debe considerarse esta patología en pacientes jóvenes gestantes, como diagnóstico diferencial en nódulos mamarios.

Palabras claves: tumor desmoides, exéresis quirúrgica.

Autor correspondiente: Dra. Analía Collante. Universidad Nacional de Asunción, Facultad de Ciencias Médicas, Hospital de Clínicas, Unidad de Enfermedades Mamarias. San Lorenzo, Paraguay. E-mail: analiacollante@gmail.com
Fecha de recepción el 8 de Julio del 2022; aceptado el 14 de Julio del 2022.

ABSTRACT

Desmoid tumor is a rare tumor of mesenchymal origin with an approximate incidence of 0.3% (1). Although it is considered a benign tumor because it does not present distant metastases, it is considered a locally aggressive tumor with high rates of recurrence after surgical removal of between 19 to 28%. (2)

We present the clinical case of a 21-year-old woman, 7 weeks pregnant, who attended the Mastology Unit of the Hospital de Clínicas, after noticing a nodule in the upper outer quadrant of the right breast, which was increasing in size.

Tumor excision with margins was performed, whose diagnosis was a Desmoid Tumor, and subsequent resection of margins for amplifying

The Desmoid Tumor is rare in the breast and was treated with surgery with a good evolution in a pregnant woman, so this pathology should be considered in young pregnant patients, as a differential diagnosis in breast nodules.

Keywords: desmoid tumor, surgical removal.

INTRODUCCIÓN

El Tumor Desmoides es un tumor raro de origen mesenquimático, conocido como Fibromatosis con una incidencia aproximada de 0.3%(1), si bien es considerado un tumor benigno por no presentar metástasis a distancia, se considera un tumor localmente agresivo con altas tasas de recidiva tras la extirpación quirúrgica de entre el 19 a 28%.(2)

Las Fibromatosis se clasifican en: abdominales, intraabdominales y extraabdominales; los tumores mamarios se encuentran en este último grupo, generalmente más frecuente en mujeres en edad fértil y, no asociados a trastornos hereditarios (como la poliposis adenomatosa familiar-FAP).

En el examen clínico como imagenológico no se puede distinguir esta patología de las neoplasias malignas de la mama, presentando así dificultades diagnósticas, por lo que se requiere biopsia con su consecuente estudio histológico para establecer su diagnóstico, y diferenciación de un Carcinoma.

Generalmente se clasifican en tumores intraabdominales y extraabdominales; los tumores mamarios se encuentran en este segundo grupo, generalmente más frecuente

en mujeres en edad fértil y, no asociados a trastornos hereditarios.

El tratamiento de elección es la vigilancia activa con controles con resonancia o tomografía a los 1 a 2 meses del diagnóstico luego controles periódicos cada 3 a 6 meses(3)y, se recomienda el tratamiento activo cuando hay progresión de la enfermedad(4).

En cuanto al tratamiento activo se recomienda la cirugía cuando está indicada y se pueden obtener márgenes libres, si la cirugía no es posible se recomienda radioterapia ante la invasión microscópica luego de la cirugía, la radioterapia no aporta beneficios(4).

El embarazo se cree que podría estar asociado a un peor pronóstico y, aumento de progresión de la enfermedad por estimulación hormonal(4).

Pese a que la vigilancia activa es el tratamiento indicado en la mayoría de los casos, cada caso debe ser individualizado y si bien es más fácil indicar vigilancia activa cuando no hay síntomas, la presencia de síntomas en sí mismos, no constituyen una indicación de tratamiento activo ya sea quirúrgico,

radioterápico o sistémico. En la elección del tratamiento se deben priorizar el control del dolor y la calidad de vida de las pacientes.(5).

CASO CLÍNICO

Se presenta el caso clínico de una paciente de 21 años de edad, que acudió a consulta a la Unidad de Mastología del Hospital de Clínicas por percatarse de un nódulo en cuadrante supero externo de mama del lado derecho que aumentó de tamaño durante un mes desde su hallazgo al autoexamen.

Como antecedentes, la paciente se encontró en la séptima semana de gestación, y se conoce asmática, en tratamiento según crisis, sin otra patología de base. Tenía como antecedente familiar, una tía paterna con cáncer de mama a los 40 años de edad.

Al examen físico se constató una tumoración de aproximadamente 3 cm de diámetro en cuadrante superoexterno de la mama derecha, sólida elástica, dolorosa, móvil, sin signos inflamatorios.

La ecografía mamaria demostró en la mama derecha en cuadrante superoexterno, una imagen nodular hipoeoica de bordes irregulares con vascularización al Doppler de 22 por 15 mm, clasificada como BIRADS 4, de la que se hizo una biopsia por trucut.

En el estudio anatomopatológico de la biopsia por trucut, se observó una proliferación

fusocelular monótona sin atipias, mitosis ni necrosis, con disposición en fascículos, por lo que en se plantea como primer diagnóstico diferencial Fibromatosis extraabdominal y como otras posibilidades la porción estromal de un Tumor Filodes y, un carcinoma metaplásico de tipo fibromatosis-like. Las tinciones de inmunohistoquímica fueron positivas para β -catenina y calretinina, confirmándose el diagnóstico de Tumor Desmoide.

Teniendo en cuenta el resultado histológico la paciente fue sometida a cirugía, realizándose la exéresis del tumor con losange de piel supratumoral, de la mama del lado derecho y reposicionamiento del complejo areola pezón.

En el estudio macroscópico de la biopsia escisional se identificó un tumor sólido beige, heterogéneo, de bordes mal definido de 1,9 cm. A la microscopía, el tumor fusocelular compromete en varios focos tanto el margen inferior y superior, por lo que se decide en reunión clínica multidisciplinaria con Patología y la Unidad de Mastología, re-excisión para ampliación de márgenes.

En un segundo tiempo quirúrgico se realizó la ampliación de márgenes, con resección de un losange de piel de 5,5 x 1,5 cm y tejido mamario de 6 x 4,5 cm, constatándose en el estudio patológico, focos residuales de Tumor Desmoide, cuyos márgenes más cercanos distan a de menos de 1 mm el superior, y a 1,5mm el inferior.

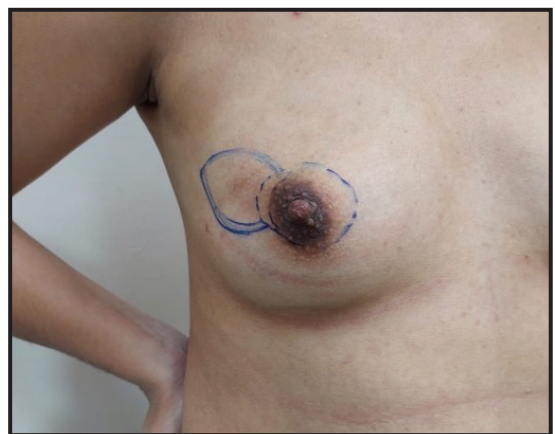
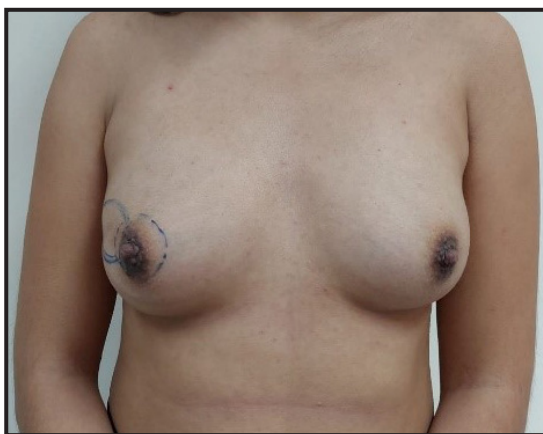

Figura 1. Fotografías pre quirúrgicas de la paciente con área marcada en la mama derecha, de la incisión (líneas separadas) y región tumoral (línea continua).

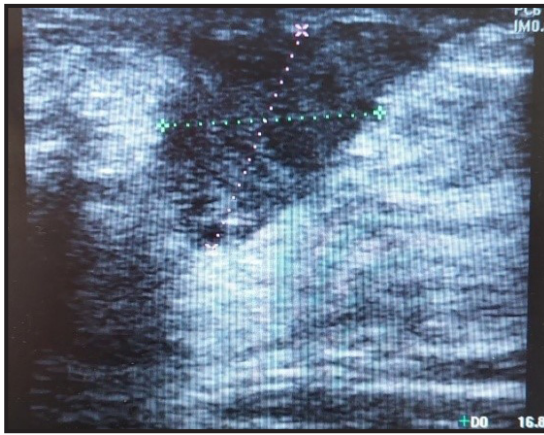

Figura 2. Ecografía mamaria. Nódulo irregular hipoecoico positivo al Doppler BIRADS 4.

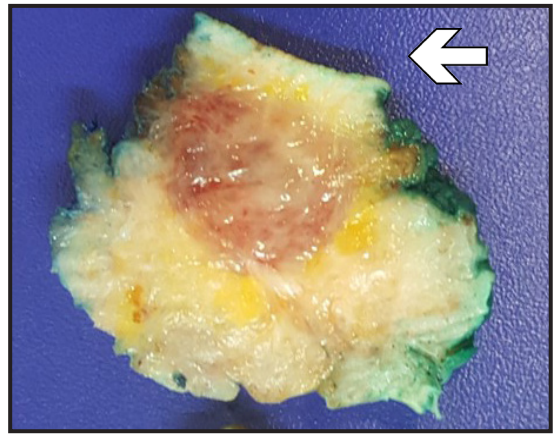


Figura 3. Corte macroscópico del tumor sólido beige, heterogeneo, sólido elástico y, se observa la piel suprayacente (flecha).

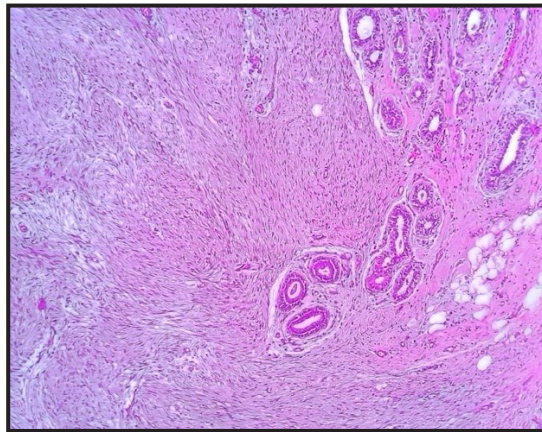


Figura 4. Corte histológico en el que se observa una proliferación fusiforme que engloba ductos y lobulillos.

DISCUSIÓN

Los Tumores Desmoides son tumores que crecen de manera infiltrativa por lo que el tratamiento quirúrgico de resección con márgenes libres se considera como ideal en la mayoría de los pacientes, sin embargo, cuando este tratamiento quirúrgico compromete la funcionalidad y la estética en un paciente y no evita las recidivas futuras se deben considerar otras pautas.

Por esta razón para el tratamiento del tumor desmoide se ha seguido últimamente una estrategia más conservadora, con observación del tumor, control con métodos de imagen, y si se presenta progresión se evalúa el uso de quimioterapia, radioterapia o resección quirúrgica(7)

En el caso de esta paciente, el tratamiento quirúrgico se realizó teniendo en cuenta que la resección de tumor de cuadrante superior externo de mama del lado derecho no traería alteraciones estéticas, ni funcionales importantes para la paciente y además de que se trataba de una paciente gestante, de siete semanas.

El tumor desmoides actualmente se puede manejar con vigilancia activa, entendiéndose vigilancia activa el control a los 1 a 2 meses con Resonancia o Tomografía y posteriormente cada 3 a 6 meses. Se recomienda el tratamiento activo cuando hay progresión de la enfermedad.(8)

En cuanto al tratamiento activo se recomienda la cirugía, cuando está indicada y se pueden obtener márgenes libres. Si la cirugía no es posible se recomienda radioterapia. Ante la presencia de focos microscópicos residuales de tumor posterior a la cirugía (tumor residual), la radioterapia no aporta beneficios(3).

Si bien están descritos tratamientos sistémicos, los mismos no están estudiados en pacientes gestantes, en quienes existen pocos estudios, por lo que la cirugía se consideró el tratamiento de elección en nuestra paciente.

No obstante, las pacientes gestantes también pueden tratarse con vigilancia activa(7) (9). Actualmente está demostrado que el embarazo no es un factor de riesgo de recurrencia o progresión de la enfermedad (4)

En el caso de nuestra paciente, la primera cirugía se realizó a las 9 semanas de gestación, y la segunda a las 11; ninguna de ellas con repercusiones. La gestación culminó a 38 semanas a través de un parto por cesárea. La paciente no presentó complicaciones para lactancia hasta el momento. Los controles iniciaron 3 meses luego del parto, con un examen clínico; se proseguirán con controles clínicos anuales.

En conclusión, se reporta este caso, de Tumor Desmoide poco frecuente, de localización mamaria, en una gestante, tratada con cirugía y buena evolución. Debe considerarse esta patología en pacientes jóvenes gestantes, como diagnóstico diferencial en nódulos mamarios.

Declaración de contribución de los autores:

Dra. Analía Collante: preparó el manuscrito, realizó la búsqueda bibliográfica.

Prof. Dra. Patricia Martínez: realizó la búsqueda bibliográfica. Control del manuscrito.

Dra. Marta Cuenca: confección de historia clínica, fotos de la paciente, búsqueda bibliográfica.

Dra. Judith Oertell: diagnóstico anatomopa-

tológico. Control del manuscrito.

Dra. Ara Nabila Adorno: realizó las fotografías macroscópica e histológica. Revisión bibliográfica.

Conflicto de intereses: no existen conflictos de interés.

Financiación: no existe fuente de financiación externa.

REFERENCIAS BIBLIOGRÁFICAS

1. Issa MCF, Shinomia S, Antunes PEH, Bigheti CP, Bailão GF, Vega MB, et al. Fibromatose desmóide na mama após injeção de óleo mineral: relato de caso/ Desmoid fibromatosis in the breast after mineral oil injection: a case report. *Brazilian Journal of Health Review*. 2022 Apr 8;5(2):6346–53.
2. López Ruiz N, Pareja López Á, García Redondo M, Rodríguez Alonso JM. Tumor desmoide de mama: descripción de un caso. *Rev Senol Patol Mamar*. 2022;35:S11-3.
3. Alman B, Attia S, Baumgarten C, Benson C, Blay JY, Bonvalot S, et al. The management of desmoid tumors: A joint global consensus-based guideline approach for adult and pediatric patients. *European Journal of Cancer*. 2020 Mar; 127:96–107.
4. Cates Justin. Pregnancy does not increase the local recurrence rate after surgical resection of desmoid-type fibromatosis. *International Journal of Clinical Oncology*. 2015 Jun 16;20(3):617–22.
5. Kasper B, Raut CP, Gronchi A. Desmoid tumors: To treat or not to treat, that is the question. *Cancer*. 2020 Dec 15;126(24):5213–21.
6. Gounder MM, Thomas DM, Tap WD. Locally Aggressive Connective Tissue Tumors. *Journal of Clinical Oncology*. 2018 Jan 10;36(2):202–9.
7. Tsukamoto S, Tanzi P, Mavrogenis AF, Akahane M, Kido A, Tanaka Y, et al. Upfront surgery is not advantageous compared to more conservative treatments such as observation or medical treatment for patients with desmoid tumors. *BMC Musculoskeletal Disorders*. 2021 Dec 5;22(1):12.
8. Fiore M, Coppola S, Cannell AJ, Colombo C, Bertagnoli MM, George S, et al. Desmoid-Type Fibromatosis and Pregnancy. *Annals of Surgery*. 2014 May;259(5):973–8.
9. Robinson WA, McMillan C, Kendall A, Pearlman N. Desmoid Tumors in Pregnant and Postpartum Women. *Cancers (Basel)*. 2012 Feb 21;4(1):184–92.