


## REPORTE DE CASO

### Colectomía por colitis ulcerativa grave Colectomy for severe ulcerative colitis

 Arellano, Nelson Darío<sup>1</sup>;  Páez, Larissa Inés<sup>2</sup>

<sup>1</sup>Universidad Nacional de Asunción, Facultad de Ciencias Médicas, Hospital de Clínicas, Unidad de Trasplante Hepático. San Lorenzo, Paraguay.

<sup>2</sup>Universidad Nacional de Asunción, Facultad de Ciencias Médicas, Hospital de Clínicas, Segunda Cátedra de Clínica Quirúrgica. San Lorenzo, Paraguay.

Como referenciar este artículo | How to reference this article:

Arellano ND, Páez LI. Colectomía por colitis ulcerativa grave. *An. Fac. Cienc. Méd. (Asunción)*, 2021; 54(2): 151-156.

## RESUMEN

La Colitis Ulcerativa (CU) es una enfermedad crónica multifactorial de etiología desconocida caracterizada por la presencia de inflamación difusa en la mucosa colónica en presencia de diarrea sanguinolenta asociada con urgencia y tenesmo rectal. Una mujer de 51 años, acudió al Servicio de Urgencias por rectorragia con molestias en hipogastrio y tenesmo, además un mes y medio de deposiciones líquidas, sensación febril intermitente, anorexia, náuseas sin vómitos y pérdida de peso de aprox. 10 kilos en 1 mes, con un abdomen distendido, levemente depresible, doloroso en hipogastrio. La colonoscopia y anatomía patológica informan una Rectocolitis Ulcerativa Pancolónica. La paciente continua con mala evolución a pesar de tratamiento médico, por lo que se decide el manejo quirúrgico con una colectomía subtotal con confección de ileostomía y fístula mucosa de sigmoides por colitis aguda grave refractaria al tratamiento. El manejo médico previo al manejo quirúrgico en este caso se vio limitado por la disponibilidad de fármacos. Esto resalta la necesidad del conocimiento del manejo multidisciplinario de las patologías colorectales.

**Palabras Clave:** Colitis ulcerativa, manejo, colectomía.

*Autor correspondiente:* Dra. Larissa Inés Páez López. Médico Residente, Segunda Cátedra de Clínica Quirúrgica, Universidad Nacional de Asunción, Facultad de Ciencias Médicas, Hospital de Clínicas. San Lorenzo, Paraguay. E-mail: laripaez17415@gmail.com

Fecha de recepción el 26 de Febrero del 2021; aceptado el 11 de Mayo del 2021.

## ABSTRACT

Ulcerative Colitis (UC) is a multifactorial chronic disease of unknown etiology characterized by the presence of diffuse inflammation in the colonic mucosa and often the presence of bloody diarrhea associated with rectal urgency. A 51-year-old woman came to the emergency room due to rectal bleeding with hypogastric pain and tenesmus, in addition to a month and a half of diarrhea, intermittent fever, anorexia, nausea without vomiting and weight loss of approx. 10 kilos in 1 month, with a distended abdomen, slightly depressible, painful in the hypogastrium. Colonoscopy and pathological anatomy report a Pancolonic Ulcerative Rectocolitis. The patient continues with poor evolution despite medical treatment, so a surgical approach is decided with a subtotal colectomy, terminal ileostomy and sigmoid fistula due to severe acute colitis refractory to treatment. Medical treatment prior to a surgical approach in this case was limited by the availability of drugs. This highlights the need for a multidisciplinary management of colorectal pathologies.

**Keywords:** Ulcerative colitis, management, colectomy.

## INTRODUCCION

La Enfermedad Inflamatoria Intestinal (EII) comprende un grupo de enfermedades caracterizadas por una inflamación inespecífica que puede afectar diferentes porciones del tubo digestivo (1). Dentro del espectro de esta patología se encuentran la Enfermedad de Crohn (EC) y la Colitis Ulcerativa (CU). En la mayoría de los casos es posible distinguir una de otra, lo cual es especialmente importante para la toma de decisiones respecto al tratamiento médico y/o quirúrgico.

La Colitis Ulcerativa (CU) es una enfermedad crónica multifactorial de etiología desconocida caracterizada por la presencia de inflamación difusa en la mucosa colónica en ausencia de granulomas. Su curso clínico es intermitente, se caracteriza por la presencia de períodos de remisión, y su síntoma cardinal es la presencia de diarrea sanguinolenta asociada con urgencia y tenesmo rectal (2).

El síntoma cardinal de CU es la diarrea sanguinolenta. Se pueden presentar síntomas asociados como dolor cólico abdominal, urgencia en la defecación, tenesmo, distensión y meteorismo. Característicamente, los pacientes refieren aumento en la frecuencia de las evacuaciones; aunque generalmente no son líquidas ni abundantes, ya que se deben a inflamación rectal, tienden a ser escasas y

están acompañadas de moco y sangre (diarrea exudativa). Cerca del cincuenta por ciento de los pacientes tiene una recidiva en cualquier año. Una minoría tiene una enfermedad continua crónica y del veinte al treinta por ciento de los que tienen pancolitis necesitarán una colectomía. Entre las manifestaciones sistémicas, puede haber febrícula o fiebre, malestar general, astenia, adinamia y pérdida de peso (3).

La importancia de este caso clínico recae en el valor del manejo multidisciplinario de esta patología, y el manejo en conjunto entre gastroenterólogos y cirujanos. Conocer la complejidad del manejo según la identificación y clasificación del tipo de brote presentado por el paciente utilizando los diferentes criterios como el score de mayo, Montreal, Truelove-Witts modificado entre otros, utilizando tantos criterios clínicos, laboratoriales, imagenológico y endoscópicos en el paciente, especialmente aquel que acude al Servicio de Urgencias.

## PRESENTACIÓN DEL CASO CLÍNICO

Mujer de 51 años, sin patología de base conocida, acude al Servicio de Urgencias por rectorragia de una semana de evolución que se acompaña de debilidad generalizada, sin mareos ni lipotimia, molestias en hipogastrio con tenesmo

que mejora con la defecación. Refiere además un mes y medio de deposiciones líquidas (3-4 veces al día) de coloración negruzca y sensación febril intermitente, anorexia, náuseas sin vómitos y pérdida de peso de aprox. 10 kilos en 1 mes. Al examen físico se constató una paciente de 49 kg, de 1,55 metros de estatura con un Índice de Masa Corporal (IMC) de 20,4, y palidez cutáneo mucosa. En cuanto a sus signos vitales al ingreso: PA: 130/75 mmHg; FC 105 lpm; FR 25 rpm; temperatura de 37,7°C. Abdomen distendido, levemente depresible, doloroso en hipogastrio, sin defensa ni irritación, ruidos hidroaéreos presentes. Al tacto rectal se constató dolor y rectorragia. Laboratorio al ingreso, glóbulos blancos de 6930/mm<sup>3</sup> con 80% de neutrofilia, hemoglobina de 10,4 g/dL, plaquetas de 295000/mm<sup>3</sup>, potasio de 1,8

mEq/L, PCR de 174 mg/L y una albúmina de 3 g/dL.

En la Tomografía Axial Computarizada se observa un engrosamiento parietal difuso del colon sigmoidees (10 mm) con extensión longitudinal de 11 cm aprox. asociado a densificación de la grasa periférica; dilatación del ciego (67 mm de diámetro máximo), colon ascendente (44 mm) y transversal (66 mm), descendente (52 mm) y recto (43 mm) con zona de transición a nivel del ángulo esplénico, sin masas a este nivel; además una fina lámina líquida en fosa iliaca derecha y fondo de saco de Douglas. A nivel torácico un derrame pleural bilateral con atelectasia pasiva en lóbulos inferiores de ambos pulmones, de predominio izquierdo.

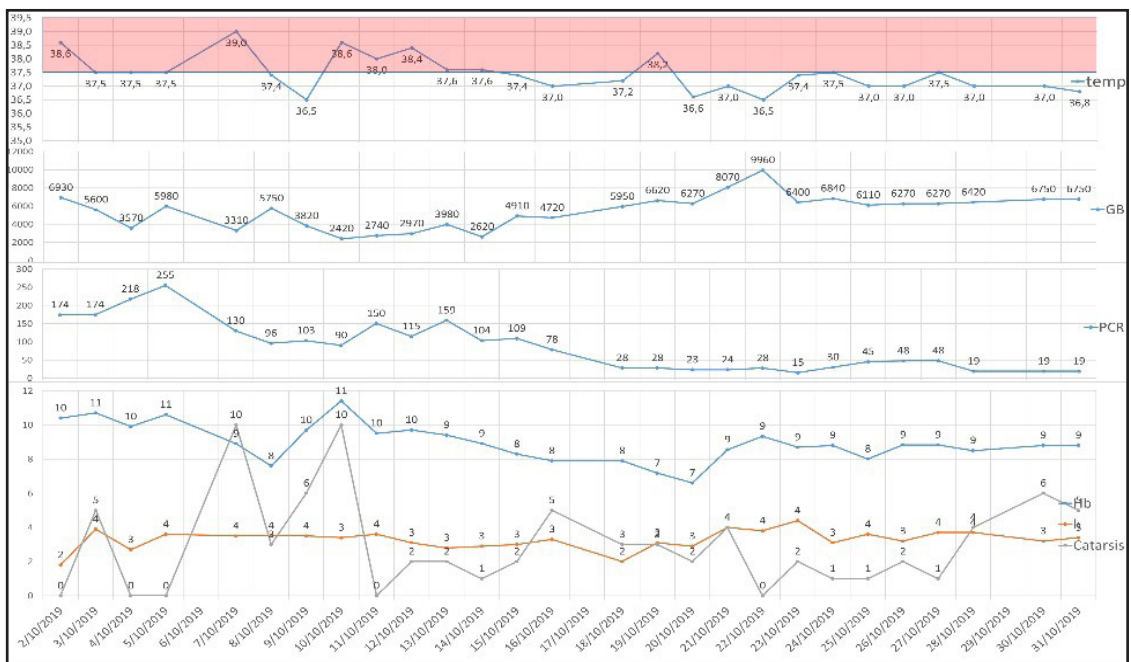


Figura 1. Evolución clínico-laboratorial.

La paciente se realizó una colonoscopia constatando ciego, colon ascendente, transversal, descendente y recto, con mucosa con pérdida del patrón vascular, friable, con erosiones difusas y ulceraciones. Las lesiones se presentan de forma continua. Aspecto de Rectocolitis Ulcerativa Pancolónica. Se toman biopsias cuya anatomía patológica informó fragmentos de mucosa colónica con marcado

infiltrado en la lámina propia, que compromete la submucosa, con distorsión de la arquitectura, criptitis, hipocrinia y ocasionales abscesos crípticos. Se diagnosticó una Rectocolitis Ulcerativa grave y se inició tratamiento médico con mesalazina vía oral y rectal además de prednisona 50mg/día y azatioprina. Continuó la mala evolución de la paciente, con picos febriles a repetición por lo que se realizó además frotis (-)

y coprocultivo: donde se aisló un *Acinetobacter baumannii*, sensible a Piperacilina – Tazobactam y cultivo de la vía venosa central donde se aisló, *Enterobacter* y *Klebsiella pneumoniae* sensible a Piperacilina – Tazobactam por lo cual inicia Piperacilina – Tazobactam. Se solicitó, Antígeno para *Clostridium* (-) y serología para CMV (Ig G) (+).

Paciente continua con mala evolución (Ver figura 2) a pesar de tratamiento médico, con picos febriles a repetición, además de aumento persistente de PCR, descenso de

hemoglobina de hasta 7 con necesidad de transfusiones seriadas, además de hipocalcemia persistente y gran cantidad de deposiciones por día, de hasta inclusive 10 deposiciones diarreas sanguinolentas por día. Inicia tratamiento con Valanciclovir y, no se consiguen inmunomoduladores biológicos como segunda línea de tratamiento médico. La paciente continua con mala evolución por lo que se decide el manejo quirúrgico con una Colectomía subtotal con confección de ileostomía y fistula mucosa de sigmoides por COLITIS AGUDA GRAVE REFRACTARIA AL TRATAMIENTO.

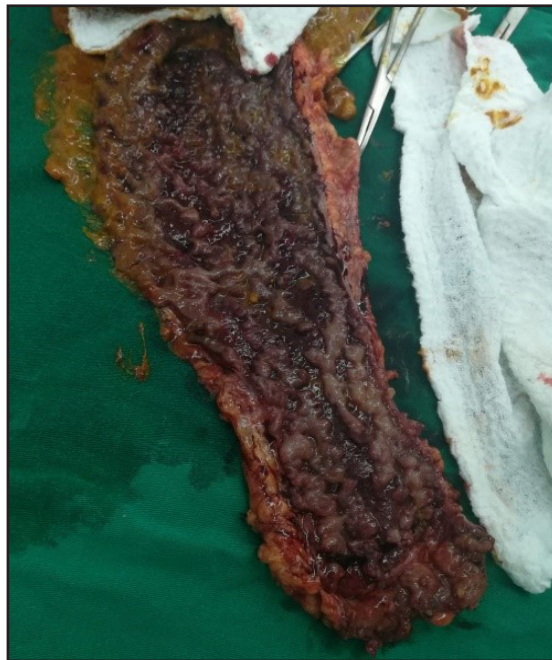

Figura 2. Pieza anatómica de la Colectomía subtotal

## DISCUSION

La Colitis Ulcerativa es una enfermedad compleja, con sintomatología muy variada, intestinal y extraintestinal, con repercusiones analíticas y/o endoscópicas también muy diversas y cambiantes. Existen guías para el manejo de esta enfermedad (4) que utilizan las diferentes clasificaciones, entre ellas la de Montreal, que clasifica tanto la extensión como la gravedad de la colitis ulcerativa; extensión según esté limitado al recto como proctitis ulcerativa, colitis izquierda limitada al colon

izquierdo o como en el caso de la paciente, una pancolitis que se extiende más allá del ángulo esplénico. En cuanto a la gravedad se clasifica según el número de deposiciones diarias, presencia de fiebre o taquicardia o anemia o aumento de la PCR en colitis en remisión, leve, moderada o grave. Nuestra paciente se clasificó como una colitis extensa, pancolónica grave. Otras clasificaciones como la Truelove-Witts modificado también clasifica con los mismos parámetros, pero agrega valores de albúmina y

potasio, considerando a nuestra paciente como un brote grave de colitis ulcerativa.

En estos casos el esquema de manejo (Ver Gráfico 1) menciona iniciar el manejo del brote grave con corticoides iv por una semana y evaluar la remisión o no del cuadro, en caso de no constatar la remisión se pasa a evaluar la segunda línea de fármacos como

los inmunomoduladores (inmunosupresores): la Ciclosporina y el Infiximab, nuevamente esperando de 5 a 10 días para evaluar el control de la enfermedad. Si esta segunda línea aún mantiene a la paciente dentro de un brote grave se debe considerar ya el manejo quirúrgico del mismo. Es por esto que no solo es importante clasificar el tipo de colitis si no también identificar qué tipo de brote presenta.

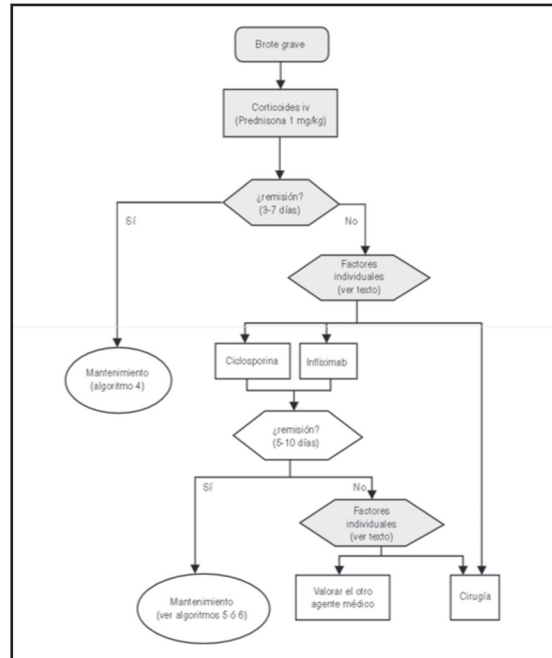


Gráfico 1. Algoritmo de manejo de Brote grave. Fuente (4).

En cuanto al manejo quirúrgico (5), la elección depende de si la cirugía es considerada de urgencia o electiva. La cirugía de urgencia es la colectomía total o subtotal con confección de ileostomía. En caso de una cirugía electiva se puede realizar una proctocolectomía total con ileostomía terminal o una proctocolectomía total con anastomosis anal con bolsa o reservorio ileal. La ileostomía terminal es el tratamiento de elección, sin embargo, por preferencia de los pacientes quienes solicitan volver a una deposición por ano, se realiza una bolsa o reservorio ileal con anastomosis anal. Es así que a nuestra paciente se le realizó una colectomía subtotal con confección de ileostomía y fístula mucosa de colon sigmoides.

El manejo médico previo al manejo quirúrgico en este caso se vio limitado por los fármacos disponibles y por los costos de los inmunomoduladores biológicos en nuestro país. Esto resalta aún más la necesidad del conocimiento del manejo multidisciplinario de las patologías colorectales.

## CONFLICTO DE INTERESES Y FINANCIACIÓN

Los autores declaran no tener conflictos de interés, no estar involucrados como investigadores en ensayos clínicos en curso sobre el tema, y no haber recibido donaciones o beneficios por parte de los grupos interesados en las recomendaciones.

## **DECLARACIÓN DE LA CONTRIBUCIÓN DE AUTORES Y COLABORADORES**

Nelson Darío Arellano Cabral: Cirujano a cargo del caso y tutor en la redacción del caso clínico.

Larissa Inés Páez López: Residente a cargo, recolección de datos y redacción del caso clínico.

## **REFERENCIAS BIBLIOGRAFICAS**

1. Carter MJ, Lobo AJ, Travis SPL. Guidelines for the management of inflammatory bowel disease in adults. *Gut* 2004; 53 Suppl 5: V1-16.
2. Dignass A, Eliakim R, Magro F, Maaser C, Chowers Y, Geboes K, et al. Second European evidence-based consensus on the diagnosis and management of ulcerative colitis part 1: Definitions and diagnosis. *J Crohns Colitis*. 2012;6(10):965-90.
3. Mery CM, Robles-Díaz G. Colitis ulcerativa crónica inespecífica I: Generalidades y diagnóstico. En: Takahashi T. *Enfermedades médico-quirúrgicas del colon, recto y ano*. México D.F. ETM Editores, 2002: 408-418.
4. Sicilia, B., García-López, S., González-Lama, Y., Zabana, Y., Hinojosa, J., & Gomollón, F. (2020). Guía GETECCU 2020 para el tratamiento de la colitis ulcerosa. Elaborada con metodología GRADE. *Gastroenterología y Hepatología*, 43, 1–57. doi:10.1016/j.gastrohep.2020.07.001
5. Bullard, K, Rothenberg, D. Colon, recto y ano. En: Brunnicardi, F, Schwartz, *Principios de Cirugía*. Mexico, D.F.: 10ma Ed; 2015. 1197-1201.