

ARTICULO ORIGINAL

Contaminación del humor acuoso en pacientes sometidos a cirugía de cataratas

Contamination of the aqueous humour in patients undergoing cataract surgery

*Cibils D^I, Samudio M^{II}, Laspina F^{II}, Fariña N^{II}, Rosa Sanabria R^{II}, Miño De Kaspar H^{III}

^ICátedra de Oftalmología del Hospital de Clínicas, ^{II}Instituto de Investigaciones en Ciencias de la Salud. ^{III}Departamento de Oftalmología, Universidad Ludwig-Maximilians, Munich, Alemania

RESUMEN

El objetivo del presente estudio es determinar el índice de contaminación del humor acuoso en 72 pacientes sometidos a cirugía de cataratas en la Cátedra de Oftalmología del Hospital de Clínicas, Asunción-Paraguay. Se tomaron muestras de humor acuoso de la cámara anterior después del campo quirúrgico con yodo povidona y al término de la cirugía. Además se tomaron muestras del fondo de saco conjuntival inferior con hisopos para cultivo antes de la cirugía después del campo quirúrgico con yodo povidona. El índice de contaminación del humor acuoso en los dos momentos fue de 35,4% y 50%, respectivamente. El saco conjuntival inferior estuvo contaminado en el 47,6% de los pacientes. En todas las muestras el *Staphylococcus* coagulasa negativa fue la bacteria más frecuentemente aislada y su sensibilidad a los antibióticos utilizados comúnmente como medida profiláctica en la Cátedra (ciprofloxacina y tobramicina) fue del 90% o más. A pesar del alto índice de contaminación del humor acuoso ningún paciente desarrolló infección posquirúrgica. Se recomienda el uso de antibióticos como medida preventiva para disminuir el índice de contaminación.

Palabras claves. Flora normal, prevención, endoftalmitis, yodo povidona, humor acuoso, contaminación.

ABSTRACT

The objective of this study is to determine the contamination rate of the aqueous humour in 72 patients undergoing cataract surgery at the Ophthalmology Department of the Teaching hospital of the National University of Asuncion, Paraguay. Samples were taken from the aqueous humour after disinfection with povidone iodine and at the end of surgery. In addition, samples were taken from the inferior conjunctiva with cotton swabs embedded with culture medium. The contamination rates of the aqueous humour in the two time points were 35.4% and 50%, respectively. The conjunctiva was contaminated in 47.6% of the patients. In all samples negative-coagulase *Staphylococcus* was the bacteria most frequently isolated and its susceptibility to the most frequently used antibiotics as prophylaxis in our department (ciprofloxacin and tobramycin) were 90% or higher. Despite the high contamination rate of the aqueous humour, none of the patients developed a post-surgery infection. We recommend the use of preventive antibiotic to decrease the contamination rate.

Keywords: Normal flora, prevention, endophthalmitis, povidone iodine, aqueous humour, contamination.

INTRODUCCIÓN

La endoftalmitis post operatoria es una complicación devastadora tanto para el paciente como para el cirujano, dejando del 35% al 54% de los pacientes con una agudeza visual menor a 20/400, incluso con el riesgo de pérdida del órgano¹⁻³.

En la mayoría de los casos de endoftalmitis, la fuente de bacteria es la propia flora normal del paciente⁴. La cantidad del inóculo es un factor clave y el número de bacterias necesarias para causar endoftalmitis es mucho mayor para la cámara anterior comparada con el vítreo⁵. Algunos factores de riesgo que se suman a la contaminación del humor acuoso en la producción de la endoftalmitis pueden ser inherentes al paciente (estado inmunológico, enfermedades inmunosupresivas, diabetes, uso permanente de medicamentos inmunosupresores o inherentes al procedimiento quirúrgico (tipo de cirugía, experiencia del cirujano, forma de inyección de la lente intraocular, rotura de la cápsula; caída del cristalino en la cámara posterior; vitrectomía posterior

*Autor correspondiente: **Dr. Diogenes Cibils**. Cátedra de Oftalmología-Hospital de Clínicas- Universidad Nacional de Asunción. Dr. Montero 658. Asunción - Paraguay.
E-mail: diogenescibils@hotmail.com, docencia@iics.una.py

y/o anterior y tiempo prolongado de cirugía⁶⁻⁸. La introducción de por lo menos unos pocos microorganismos dentro del ojo en el momento de la cirugía es inevitable⁹. La contaminación del humor acuoso durante la cirugía de catarata ha sido investigada en varios estudios, encontrándose índices de contaminación de la cámara anterior de 24%¹⁰, 32%¹¹ y 43%¹².

La eficacia de la yodo povidona en la reducción de la contaminación bacteriana ha sido demostrada en muchos estudios. De igual manera en un estudio anterior realizado en nuestra Cátedra hemos mostrado su eficacia, pero en esa ocasión no se tomaron muestras del humor acuoso¹³. Con el presente estudio se podrá determinar el índice de contaminación del humor acuoso durante la cirugía de pacientes sometidos a cirugía de cataratas en la Cátedra de Oftalmología del Hospital de Clínicas con una desinfección pre-operatoria periorbital y conjuntival con yodo povidona.

Se determinarán, además, las frecuencias de factores de riesgo para endoftalmitis de tipo local, sistémico e intra-quirúrgico, y se relacionarán la presencia de estos factores con la presencia de contaminación del humor acuoso.

MATERIALES Y MÉTODOS

Fueron incluidos en este estudio 72 pacientes de ambos sexos sometidos a cirugía de cataratas en la Cátedra de Oftalmología del Hospital de Clínicas de la UNA a partir de marzo del 2003 hasta mayo del 2004. Se utilizó yodo povidona (IOP, lab Guayaki al 10%, Asunción) como antiséptico pre-quirúrgico que consistió en el lavado de los párpados, cejas y el resto de la cara del paciente con una solución del 10% y saco conjuntival con 5%.

En un cuestionario se consignaron los datos de los pacientes, como ser: datos demográficos, riesgo local: externo e interno, riesgo sistémico, riesgo durante la cirugía, el índice y el agente etiológico de la contaminación del saco conjuntival y/o humor acuoso y patrón de sensibilidad a antimicrobianos de las bacterias aisladas.

Se tomaron muestras del fondo de saco conjuntival inferior con hisopos de algodón humedecidos para cultivo antes de la cirugía (muestra pre-operatoria) después de la profilaxis con yodo povidona que en forma inmediata se inoculó sobre un agar sangre y agar chocolate y el hisopo se depositó en caldo tioglicolato. Inmediatamente después de empezar la cirugía: antes de la penetración de la cámara anterior, se realizó una paracentesis y se tomó aproximadamente 0,1 a 0,2 ml de humor acuoso con una jeringa de insulina estéril (muestra de incisión). La aguja de la punción y el humor acuoso fueron introducidos en un tubo de tioglicolato. Al término de la cirugía se tomó la segunda muestra de humor acuoso a través de la incisión de la misma manera que la primera muestra (muestra de cierre) y el cultivo se procedió de la misma manera.

El recuento de colonias se realizó desde el primer día del crecimiento sobre el agar y se registró el día de crecimiento de los gérmenes. Los cultivos líquidos se expresaron en forma semi-cuantitativa según la turbidez por cruces. De cada bacteria aislada se realizó la identificación y antibiograma.

Los cultivos de agar se observaron por 4 días, el tioglicolato por 7 días y fueron incubados a 37°C. Tanto la identificación bacteriana como el antibiograma se realizaron según métodos microbiológicos convencionales.

RESULTADOS

El 58,5% (48/72) de los pacientes era del sexo femenino, siendo la edad promedio de 64,2 ±20,8 años (intervalo <1 a 69 años) y el 75,6% (n=62) de ellos mayores de 60 años. El 70,7% (n=58) procedía de áreas urbanas. La cirugía se realizó en 44 pacientes (53,7%) en el ojo derecho y el resto en el izquierdo. La frecuencia de factores de riesgo de complicaciones post-quirúrgicas tanto los inherentes al paciente como los intraquirúrgicos se muestra en la tabla 1. El 15,8% de los pacientes era mayor de 79 años. El tipo de cirugía utilizado fue extracapsular en 49 (61,2%) y en el resto facoemulsificación. Se tuvo fisura o rotura de la cápsula en 16 pacientes (19,8%), vitrectomía posterior y/o anterior en 9 pacientes (11,1%). El tiempo promedio de cirugía fue de 42 ±13 minutos.

Tabla 1. Frecuencia de factores de riesgo de complicaciones post-quirúrgicas

Factores de riesgo		n (%)
Inherente al paciente	Diabetes	14 (17,1)
	Alergia	14 (17,1)
	Edad ≥80 años	13 (15,8)
	Dermatosis	3 (3,7)
Intra-quirúrgicos	Técnica extra-capsular	49 (61,2)
	Fisura de cápsula posterior	16 (19,8)
	Vitrectomía posterior y/o anterior	9 (11,1)
	Caída del cristalino	0 (0)

La frecuencia de contaminación de las muestras tomadas se muestra en la figura 1. Treinta y nueve muestras tomadas del saco conjuntival presentaron crecimiento bacteriano, en 10 casos (26%) el crecimiento se observó en la placa inicial y en el resto solo en el medio de enriquecimiento (tioglicolato). Nueve pacientes (11%) presentaron cultivo bacteriano en las 3 muestras tomadas; 15 pacientes (18%) en las muestras tomadas del saco conjuntival y humor acuoso antes de la cirugía; 20 pacientes (24%) lo presentaron en las muestras tomadas del saco conjuntival y humor acuoso después de la cirugía y 16 pacientes (20%) en las muestras tomadas del humor acuoso antes y después de la cirugía.

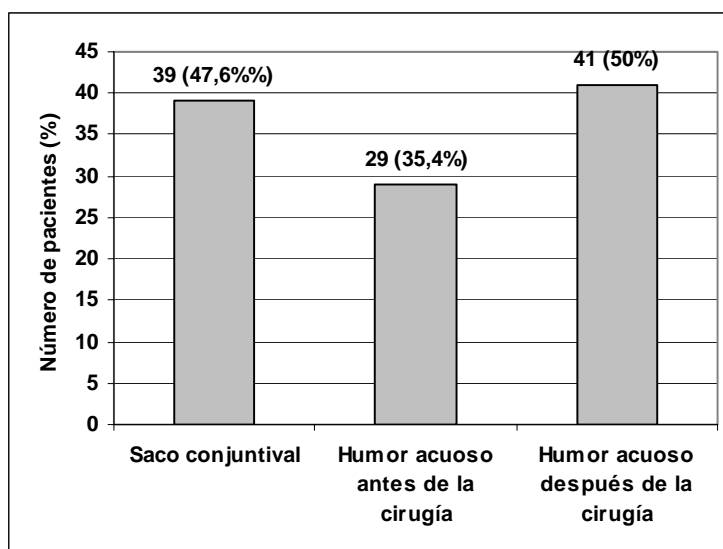


Figura 1. Frecuencia de contaminación en muestras cultivadas en tioglicolato en 72 pacientes.

El micro-organismo más frecuentemente aislado fue el estafilococo coagulasa negativo en las tres muestras analizadas (figura 2). Los patrones antimicrobianos de los estafilococos coagulasa negativa aislados del saco conjuntival, humor acuoso antes y después de la cirugía se muestran en la figuras 3, 4 y 5, respectivamente. La sensibilidad a los antibióticos utilizados comúnmente en oftalmología, como profiláctico (ciprofloxacina, tobramicina), fue del 100%. La sensibilidad a la penicilina es baja (12%) y la frecuencia de cepas meticilino resistentes fue del 22%. Se observó buena sensibilidad a los amino-glucósidos, como gentamicina (>80%) y tobramicina (>75%). La sensibilidad a las fluoroquinolonas (ciprofloxacina, ofloxacina) y a la vancomicina fue del 100%.

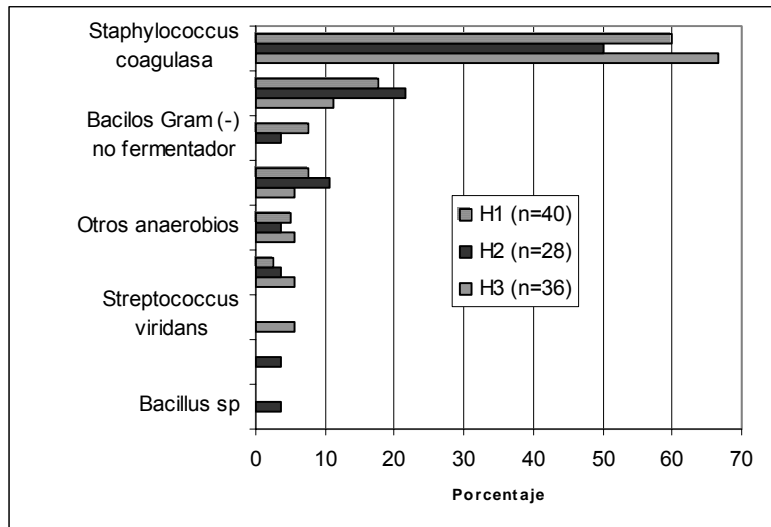


Figura 2. Micro-organismos aislados de muestra tomada del saco conjuntival (H1); muestra tomada del humor acuoso antes de la cirugía (H2) y muestra tomada del humor acuoso después de la cirugía (H3).

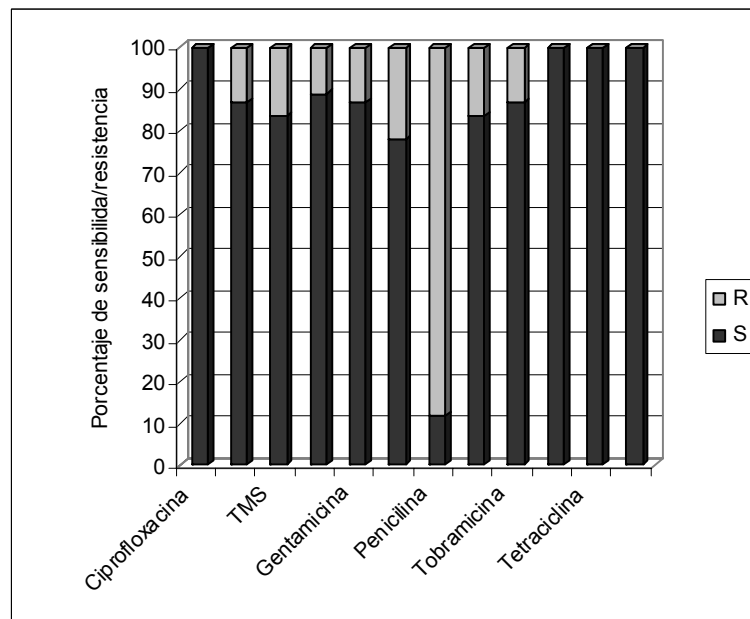


Figura 3. Patrón de sensibilidad antimicrobiana de estafilococo coagulasa negativa del saco conjuntival (n=24).

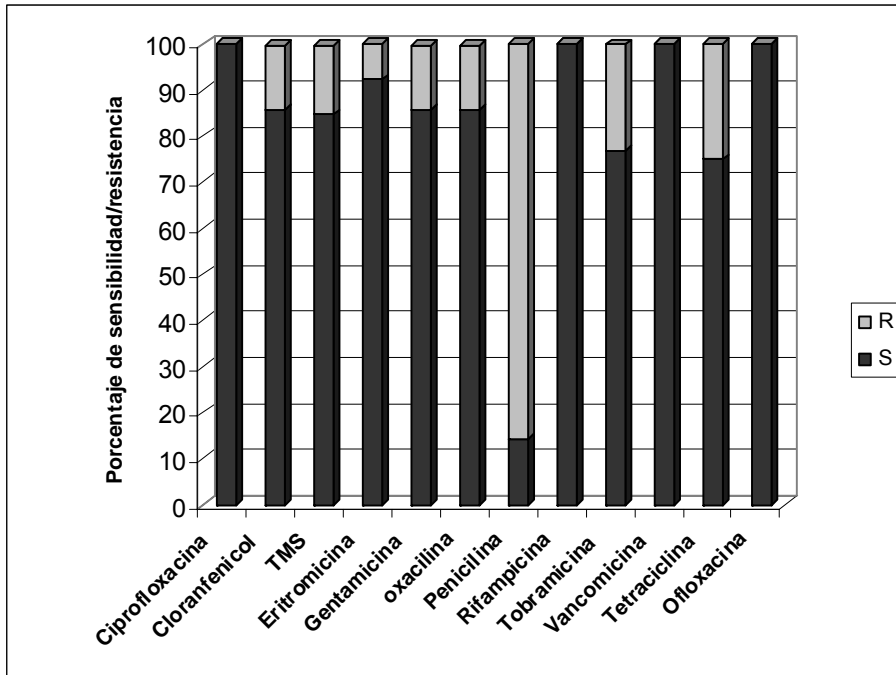


Figura 4. Patrón de sensibilidad antimicrobiana de estafilococos coagulasa negativa del humor acuoso prequirúrgico (n=14). *R*: resistente *S*: sensible.

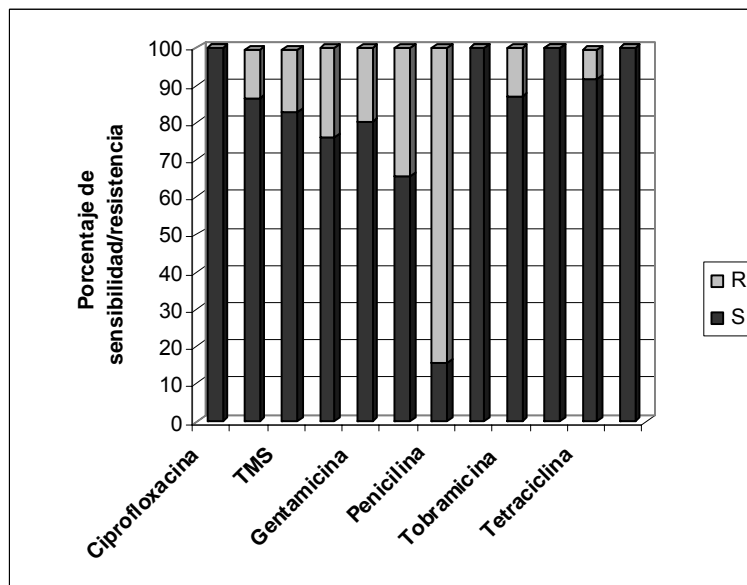


Figura 5. Patrón de sensibilidad de los estafilococos coagulasa negativa del humor acuoso después de la cirugía (n=24).

La asociación entre los factores de riesgo para endoftalmitis y contaminación del humor acuoso se muestra en la tabla 2. El tipo de técnica quirúrgica utilizado estuvo asociado con la frecuencia de contaminación del humor acuoso al final de la cirugía, encontrándose una frecuencia de contaminación de 59,2% (29/49) en la extracapsular y 38,7% (12/31) en la faco ($p < 0,05$, prueba de χ^2). También una edad igual o mayor a 80 años estuvo asociada a mayor frecuencia de contaminación con 76,9% (10/13) frente a 44,9% (31/69) para los menores de 80 años. No hubo

asociación entre el tiempo de cirugía y la presencia de contaminación del humor acuoso ($p > 0,05$, prueba t de Student).

Tabla 2. Asociación entre factores de riesgo con índice de contaminación del humor acuoso

Factor de riesgo	Índice de contaminación	OR	Valor p (prueba de chi2)
Técnica quirúrgica: EEC	59,2% (29/49)	2,3	<0,05
Técnica quirúrgica: Facó	38,7% (12/31)		
Edad \geq 80 años	76,9% (10/13)	4,09	<0,05
Edad < 80 años	44,9% (31/69)		

DISCUSIÓN

Los resultados de este estudio muestran que la contaminación del humor acuoso por bacterias de la flora normal en la cirugía de cataratas, es un hecho frecuente. Encontramos que la frecuencia de contaminación del humor acuoso antes de la cirugía fue de 35,4% y después de terminada la cirugía 50%. La frecuencia de contaminación de aspirados de la cámara anterior varía según los estudios, entre 5% (en un estudio realizado usando pequeños volúmenes de aspirados inoculados en cultivos¹³ a 43% (en un estudio en donde se utilizó en su mayoría la técnica extracapsular)¹⁴. La principal fuente de contaminación es la flora bacteriana del paciente que se encuentra en la conjuntiva, párpados y alrededores, que es introducida probablemente durante la cirugía por el cirujano. El 47,6% de los pacientes de nuestro estudio presentaba el saco conjuntival contaminado con bacteria después del campo quirúrgico, pero no fue posible demostrar que fuera responsable de la contaminación de la cámara anterior, así como lo hiciera Speaker et al, quienes demostraron que en el 82% de los casos los patógenos responsables de infección intraocular eran microorganismos aislados del párpado y conjuntiva de los pacientes⁴.

El cultivo de fluidos de la cámara anterior provee un modelo útil para evaluar la eficacia de los métodos profilácticos. La solución de povidona yodada es un desinfectante rápido, efectivo, de bajo costo que ataca una gran variedad de microorganismos, pudiendo ser aplicado sin dificultad en un país como el nuestro¹⁰. La acción del desinfectante consiste principalmente en la reducción del inóculo de microorganismos, pues en la mayoría de los casos las bacterias fueron aisladas del medio de enriquecimiento y no de la placa inicial. La propiedad bactericida del humor acuoso es probablemente suficiente para prevenir el crecimiento bacteriano por el bajo inóculo y la baja virulencia de los microorganismos. El humor acuoso de pacientes sometidos a cirugía de cataratas contiene inmunoglobulinas y factores del complemento^{15,16}. Esto podría ser, entre otros, motivar que ningún paciente haya desarrollado infección post-quirúrgica, a pesar de que en la mitad de los pacientes se pudo demostrar contaminación del humor acuoso, lo cual concuerda con la hipótesis de muchos científicos¹⁷⁻¹⁹ que para el desarrollo de la endoftalmitis es necesaria la presencia de otros factores, como las complicaciones intra-quirúrgicas y el uso de cierto tipo de lentes intraoculares¹⁹.

Por lo tanto la contaminación del humor acuoso no es un factor aislado para la aparición de endoftalmitis. Los factores de riesgo asociados más importantes son aquellas complicaciones intraquirúrgicas que se relacionan con el humor vítreo como la rotura de cápsula posterior con pérdida de vítreo. La vitrectomía anterior aumenta el riesgo relativo para endoftalmitis 4,9 veces¹⁷ y la comunicación con la cavidad del vítreo aumenta el riesgo 13,7 veces¹⁵. Estos datos están de acuerdo con aquellos estudios realizados en animales que muestran que la ruptura de la cápsula posterior aumenta la incidencia de endoftalmitis²⁰ y el inóculo requerido para causar endoftalmitis en los ojos de animales es menor²¹.

Desai *et al*, en un estudio multicéntrico realizado en Gran Bretaña entre 1997 y 1998 analizaron la frecuencia de complicaciones en los pacientes sometidos a cataratas y los factores relacionados a la aparición de complicaciones. Durante la cirugía ellos encontraron que alrededor del 7,5% de los pacientes presentaba una o más complicaciones, que iban de leve a grave, siendo la complicación más frecuente la rotura de la cápsula posterior con pérdida del vítreo. En el periodo postoperatorio temprano (48 hs) alrededor del 23% de los pacientes presentó una o más complicaciones, siendo las más frecuentes: edema corneal, aumento de la presión ocular y uveítis, y en mucha menor frecuencia se presentaron hifema, endoftalmitis y desprendimiento de retina²².

En el mismo estudio los autores reportaron que la aparición de complicaciones en el post-operatorio inmediato estuvo relacionada con los siguientes factores: edad de 90 años o mayor (OR: 1,6); presencia de co-morbilidad (OR: 1,2), cirujano no experimentado (OR: 1,6). La ocurrencia de rotura de cápsula posterior durante la cirugía incrementó 8 veces la probabilidad de endoftalmitis y 10 veces la de aparición de desprendimiento de retina dentro de los 3 meses en el post-operatorio.

Además la existencia de otras enfermedades oculares serias se relacionó con la rotura y desprendimiento de retina (OR: 2,3)²⁷. Las enfermedades sistémicas, como la diabetes y el cáncer, también han sido citadas como factores predisponentes. En este estudio la frecuencia de enfermedades inmuno-supresivas en los pacientes fue de 17,1% tanto para la diabetes como la alergia y 3,7% para la dermatosis facial. El factor que más se asocia con complicaciones es la fisura o rotura de la cápsula, que en este estudio estuvo presente en el 19,8% de los casos y otro factor importante, la vitrectomía posterior y/o anterior se observó en el 11,1%.

A pesar del alto índice de contaminación, en nuestro estudio no hubo ningún caso de infección post-quirúrgica por lo que no se pudo relacionar los factores de riesgo con la endoftalmitis, sin embargo se intentó asociar ciertos factores con la contaminación del humor acuoso. La técnica quirúrgica estuvo asociada con la frecuencia de contaminación del humor acuoso al final de la cirugía, lo cual probablemente se deba a la menor incisión de la técnica faco que ya fuera sugerida anteriormente por Egger y col²³. De igual manera una edad igual o mayor a 80 años estuvo asociado a mayor frecuencia de contaminación.

No hubo asociación entre la rotura de cápsula posterior y la contaminación del humor acuoso, a pesar de que este factor ha sido frecuentemente asociado con la endoftalmitis, no hemos encontrado un índice mayor de contaminación en las personas que presentaron rotura de cápsula posterior durante la cirugía. Pero es lógico, pensar que la preservación de la cámara posterior es una precaución importante contra la endoftalmitis, que a su vez depende probablemente de la cantidad y virulencia de la bacteria presente en la cámara anterior. Dos estudios en animales mostraron que es necesaria una gran cantidad de inóculo en la cámara anterior para producir endoftalmitis cuando la cámara posterior está intacta, comparado a una muy pequeña cantidad cuando la cápsula esta con fisura^{24,25}. Menikoff *et al*, en un estudio con muestreo de casos y controles, reportaron que los pacientes que presentaron comunicación con la cavidad vítrea durante la cirugía tenían 13 veces más riesgo de desarrollar endoftalmitis¹⁹.

Tampoco se encontró asociación entre el tiempo que tardó la cirugía y la contaminación del humor acuoso. Este resultado coincide con el de Egger y col²³, quienes tampoco encontraron asociación entre estas dos variables. Esto probablemente se deba que en ningún caso el tiempo de cirugía fue muy prolongado.

En forma similar a otros estudios encontramos que los organismos más comúnmente aislados fueron los estafilococos coagulasa negativa y estafilococos dorados. Estos organismos son causantes potenciales de endoftalmitis^{2,3}. En el estudio reportado por Ormerod y col se determinó que los pacientes con endoftalmitis que mostraron crecimiento microbiano, 70% estaban infectados con micrococcos coagulasa negativa (principalmente *S. epidermidis*) y 10% con *S. aureus*²⁶. Los estafilococos coagulasa negativa tienen la habilidad de adherirse a lentes intraoculares^{27,28}, que una vez adheridos pueden secretar una matriz que les protege contra los antibióticos y los mecanismos de defensa del organismo²⁷⁻²⁹. Estas colonias protegidas pueden proliferar y servir de fuente de infección continua³⁰. Esta característica ha convertida a los estafilococos coagulasa negativa en el contaminante intraocular más frecuente y causa de endoftalmitis post-quirúrgica. Los *Staphylococcus* coagulasa negativa, además de su creciente relevancia como patógeno intra-hospitalario, tienen un importantísimo significado desde el punto de vista epidemiológico por constituir un reservorio de genes de resistencia que pueden ser transmitidos a otros representantes de la misma o de diferentes especies.

La sensibilidad a los antibióticos utilizados comúnmente como medida profiláctica en la Cátedra de oftalmología del Hospital de Clínicas, como ciprofloxacina y tobramicina es buena. La sensibilidad a la penicilina como era de esperarse para los estafilococos es baja. El número de cepas de estafilococos coagulasa negativa meticilino-resistente fue importante (22%), índice de resistencia que limita el uso de las cefalosporinas. Se observó buena sensibilidad a los amino-glucósidos, como gentamicina (>80%) y tobramicina (>75%), resultados que difiere del trabajo de Ariyasu y col³¹, quienes informaron sensibilidades mas bajas para la tobramicina (62%) y para la gentamicina (54%). A pesar de haberse encontrado una buena sensibilidad a la tobramicina, antibiótico muy utilizado como medida profiláctica, el cirujano debe tener presente que puede encontrarse con fallas terapéuticas en el tratamiento de la endoftalmitis a gérmenes grampositivo. Se obtuvo excelente sensibilidad a las fluoroquinolonas (ciprofloxacina, ofloxacina) como también a la vancomicina, siendo la inyección intra-vítrea de este ultimo la conducta habitual en la Cátedra ante una endoftalmitis, para cubrir los gérmenes Gram positivo, junto con la ceftazidina y la anfotericina B.

Este tratamiento empírico se inicia en forma simultánea a la toma de muestra para estudios microbiológicos. La vancomicina es el antibiótico más efectivo contra la mayoría de los gérmenes, razón por la cual algunos cirujanos recomiendan agregar este antibiótico en la solución de

irrigación³²; sin embargo, muchos temen que esto podría eventualmente llevar a la resistencia de cepas de bacterias.

En este estudio encontramos un alto índice de contaminación del humor acuoso, pero el número de bacteria aislado no fue elevado considerando que en la mayoría de los casos se aislaron del medio de enriquecimiento y no de la placa inicial. Recomendamos el uso preventivo de antibióticos además de un buen campo quirúrgico con el yodo povidona. En caso de que ocurran complicaciones durante la cirugía, como la rotura de cápsula posterior los pacientes deberían recibir atención extra por parte del personal de salud y concienciar a los pacientes sobre la necesidad de los seguimientos posteriores a la cirugía.

AGRADECIMIENTOS

A la Hannelore-Georg Zimmermann Foundation, Munich, Alemania por el subsidio de esta investigación.

BIBLIOGRAFIA

1. Nobe JR, Gomez DS, Liggett P, Smith RE, Robin JB. Post-traumatic and posoperative endophthalmitis: a comparison of visual outcome. *Br J Ophthalmol* 1987; 71:614-7.
2. Driebe WT Jr, Mandelbaum S, Forster RK, Schwartz LK, Culbertson WW. Pseudophakic endophthalmitis; diagnosis and management. *Ophthalmology* 1986; 93:442-8.
3. Puliafito CA, Baker AS, Haaf J, Foster CS. Infectious endophthalmitis. Review of 36 cases. *Ophthalmology* 1982; 89:921-9.
4. Speaker MG, Milch FA, Shah MK, Eisner W, Kreiswirth BN. Role of external bacterial flora in the pathogenesis of acute postoperative endophthalmitis. *Ophthalmology* 1991; 98:639-49.
5. González Bandrés C, Carrilero Ferrer MJ, Buznego Suárez L, García Claramunt MA, Méndez Llata M, Paredes B et al. Eficacia de la povidona yodada tópica administrada el día previo a la cirugía de catarata para reducir la flora conjuntival. *Arch Soc Española Oftalmol* 2001; 86:100-5.
6. Johnson MW, Doft BH, Kelsey SF, Barza M, Wilson LA. The endophthalmitis vitrectomy study. Relationship between clinical presentation and microbiologic spectrum. *Ophthalmology* 1997; 104(2):261-72.
7. Sunaric-Mégevand G, Pournaras CJ. Current approach to postoperative endophthalmitis. *Br J Ophthalmol* 1997; 81:1006-15.
8. Wilson FM II. Causes and prevention of endophthalmitis. *Int Ophthalmic Clin* 1987; 67:67-73.
9. Sherwood DR, Rich WJ, Jacob JS, Harta RJ, Fairchild YL. Bacterial contamination of intraocular and extraocular fluids during extracapsular extraction. *Eye* 1989; 3:308-12.
10. Perea Riquelme MA, López Albero MC, Yagüe Muñoz A, García Elskamp Ch, Fernández Canillas J, González Cantos O. Estudio de la contaminación de humor acuoso en la cirugía de cataratas. *Microcirugía Ocular* 1997; 15:67-9.
11. Dickey JB, Thompson KD, Jay WM. Anterior chamber aspirate cultures after uncomplicated cataract surgery. *Am J Ophthalmol* 1991; 112:278-82.
12. Ayala RM, Nisikawa M, Vera D, Maidana E, Vázquez L, Romero F et al. Efecto de dos protocolos de desinfección con yodopovidona sobre la flora conjuntival normal en pacientes sometidos a cirugía de cataratas. *Clínicas*; 2001; 1:42-6.
13. Samad A, Solomon LD, Miller MA, Mendelson J. Anterior chamber contamination after uncomplicated phacoemulsification and intraocular lens implantation. *Am J Ophthalmic* 1995; 120:143-50.
14. Dickey JB, Thompson KD, Jay WM. Anterior chamber aspirate cultures after uncomplicated cataract surgery. *Am J Ophthalmol* 1991; 112:278-82.
15. Sen DK, Sarin GS, Saha K. Immunoglobulins in human aqueous humour. *Br J Ophthalmol* 1977; 61:216.
16. Modino BJ, Rao H. Complement levels in normal and inflamed aqueous humour. *Invest Ophthalmol Vis Sci* 1983; 24:380.
17. Kattan HM, Flynn HW Jr, Pflugfelder SC, Robertson C, Forster RK. Nosocomial endophthalmitis survey; current incidence of infection after intraocular surgery. *Ophthalmology* 1991; 98:227-38.
18. Javitt JC, Vitale S, Canner JK, Krakauer H, McBean AM, Sommer A. National outcomes of cataract extraction. Endophthalmitis following inpatient surgery. *Arch ophthalmol* 1991; 109:1085-9.
19. Menikoff JA, Speaker MG, Marmor M, Raskin EM. A case-control study of risk factors for postoperative endophthalmitis. *Ophthalmology* 1991; 98:1761-8.
20. Beyer TL, Vogler G, Sharma D, O'Donnell FE. Protective barrier effect of the posterior lens capsule in exogenous bacterial endophthalmitis: an experimental primate study. *Invest Ophthalmol Vis Sci* 1984;25:108-12.
21. Records RE, Iwen PC. Experimental bacterial endophthalmitis following extracapsular lens extraction. *Exp Eye Res* 1989; 49:729-37.
22. Desai P, Reidy A, Minassian DC. National cataract surgery survey 1997-1998: a report of the results of the clinical outcomes: national data collection. *Br J Ophthalmol* 1999; 83:1336-40.
23. Egger SF, Huber-Spitzy V, Scholda C, Schneider B, Grabner G. Bacterial contamination during extracapsular cataract extraction. *Ophthalmologica* 1994;208:77-81.

24. Beyer TL, Vogler G, Sharma D, O'Donnell FE. Protective barrier effect of the posterior lens capsule in exogenous bacterial endophthalmitis: an experimental primate study. *Invest Ophthalmol Vis Sci* 1984;25:108-12.
25. Beyer TL, O'Donnell FE, Goncalves V, Siggh R. Role of posterior capsule in prevention of postoperative endophthalmitis: experimental primate studies and clinical implications. *Br J Ophthalmol* 1985;69:841-6.
26. Ormerod LD, Ho DD, Becker LE. Endophthalmitis caused by the coagulase-negative staphylococci. *Ophthalmology* 1993; 100:715-23.
27. Peters G, Locci R, Pulverer G. Adherence and growth of coagulase-negative staphylococci on surfaces of intravenous catheters. *J Infect Dis* 1982; 146:479-82.
28. Peters G, Pulverer G. Pathogenesis and management of *Staphylococcus epidermidis* "plastic" foreign body infections. *J Antimicrob Chemother* 1984; 14(Suppl D):67-71.
29. Vafadis GC, Marsh RJ, Stacey AR. Bacterial contamination of intraocular lens surgery. *Br J Ophthalmol* 1984;68:520-3.
30. Jansen B, Hartmann C, Schumacher-Perdreau F, Peters G. Late onset endophthalmitis associated with intraocular lens: a case of molecular proved *S. epidermidis* aetiology. *Br J Ophthalmology* 1991; 75:441-1.
31. Ariyasu R, Nakamura T, Trousdale M, Smith R. Intraoperative bacterial contamination of the aqueous humor. *Ophthalmic Surgery* 1993; 24(6):367-74.
32. Masket S (ed). Consultation section. *J Cataract Refract Surg* 1993; 19:108-111.