

Reporte de Casos/ Case Reports

## Cristalurias medicamentosas en el laboratorio de urgencias: Reporte de dos casos

Rosa Guillén<sup>I,II,III</sup>, Luisa Franco<sup>I</sup>, Graciela Sánchez<sup>I</sup>, Vanesa Ortíz<sup>I</sup>, Lilian Herebia<sup>I</sup>, Irene Ruíz<sup>II</sup>, Dominich Granado<sup>II</sup>

I Laboratorio de Urgencias, Hospital Central, Instituto de Previsión Social (IPS). Asunción, Paraguay

II Instituto de Investigaciones en Ciencias de la Salud, Universidad Nacional de Asunción. Paraguay

III Cátedra de Bioquímica, Facultad de Ciencias Médicas, Universidad Nacional de Asunción. Paraguay

**Cómo referenciar este artículo/  
How to reference this article:**

**Guillén R, Franco L, Sánchez G, Ortíz O, Herebia L, Ruíz I et al.** Cristalurias medicamentosas en el laboratorio de urgencias: Reporte de dos casos. *Mem. Inst. Investig. Cienc. Salud.* 2016;14(2):106-109

---

### RESUMEN

Ciertos fármacos que son excretados en orina, como los antibióticos, pueden formar cristales cuando la dosis empleadas son elevadas, la diuresis se encuentra disminuida o el pH de la orina es ácido. Los eventos de cristaluria medicamentosa son poco frecuentes y pueden ser cuadros asintomáticos e incluso originar fallos renales agudos. En este reporte se describen dos casos: una mujer de 26 años con cristaluria de ampicilina y una niña de 8 años con cristaluria de amoxicilina, registrados en el laboratorio de urgencias del Hospital Central del Instituto de Previsión Social. El análisis del sedimento fue realizado empleando microscopía óptica, luego los cristales fueron sometidos a microscopía de polarización y espectrofotometría infrarroja logrando la identificación exacta de la naturaleza química de los cristales. Este es el primer reporte de cristaluria medicamentosa del país y pone de manifiesto la importancia del trabajo colaborativo entre instituciones del estado.

**Palabras clave:** Cristaluria medicamentosa, FTIR, microscopía de polarización

## Drug induced crystalluria in the Emergency Laboratory: Report of two cases

---

### ABSTRACT

Certain drugs that are excreted in the urine, including antibiotics, could induce the formation of crystals when the dose used is high, the diuresis is low or the pH of the urine is acid. The events of drug induced crystalluria are rare and could be asymptomatic or could cause acute renal failure. In this report, we describe two cases: One of a 26-year-old woman with ampicilina crystalluria and a 8-year-old child with amoxicilina crystalluria, both registered at the Emergency Laboratory of the Central Hospital of the Instituto de Previsión Social. The analysis of the urinary sediment was made by conventional microscopy, and then the crystals were studied by polarized light microscopy and infrared spectroscopy achieving the exact identification of the chemical nature of the crystals. This is the first report of drug induced crystalluria in the country and shows the importance of the collaborative work between state institutions.

**Key words:** Drug induced crystalluria, FTIR, Polarized light microscopy

Fecha de recepción: junio 2016. Fecha de aceptación: agosto 2016

Autor correspondiente: **Rosa Guillén**. Laboratorio de Urgencias, Hospital Central, IPS, Asuncion-Paraguay

E-mail: [rmquillenf@gmail.com](mailto:rmquillenf@gmail.com)

## INTRODUCCIÓN

El laboratorio de Urgencias del Hospital Central presta servicio a asegurados del Instituto de Previsión Social, tanto a pacientes ambulatorios como internados, las 24 horas al día, los 7 días de la semana. Tan sólo en el 2015 registró un total de 187.651 pacientes, realizando un total de 1.024.726 determinaciones de las cuales 62.160 correspondían a pedidos de análisis de orina simple (1).

El análisis de la orina es uno de los test de laboratorio más comúnmente solicitado por los médicos, provee de información de gran valor sobre la función renal y se emplea como herramienta de cribado o diagnóstico debido a que produce datos objetivos y clínicamente relevantes. El examen de la orina incluye la determinación de parámetros como pH, densidad, glucosa, cetonas, nitritos entre otros empleando una tira rápida y el análisis microscópico emplea luz blanca y detecta elementos como: células diversas, cilindros, bacterias, levaduras y cristales (2).

Se ha descrito que ciertos fármacos pueden inducir la formación de cristales en las vías urinarias y por tanto convertirse en un factor de riesgo de urolitiasis u otras patologías. La acción de los mismos puede ser por mecanismos indirectos, favoreciendo alteraciones metabólicas caracterizadas por un aumento de la concentración de promotores de cristalización como la hipercalciuria, la hiperuricosuria e hiperoxaluria, o bien por mecanismos directos donde es el mismo fármaco o sus metabolitos los que empleados en dosis altas y eliminados en la orina con solubilidades bajas precipitan formando cristales. En este último caso se habla de cristalurias y litiasis medicamentosas propiamente dichas (3,4).

Dentro de los fármacos descritos como inductores de cristaluria medicamentosa se incluyen al triamtereno que es utilizado en asociación con tiazidas para el tratamiento de la hipertensión, la sílice coloidal empleada como espesante alimentario para el tratamiento de reflujo gástrico de niños, algunos agentes antimicrobianos y algunos antivirales empleados en el tratamiento de la infección por HIV como el indinavir. Dentro del grupo de antibióticos, se ha detectado la presencia como componentes de cálculos urinarios de la flumequina, el ácido oxolínico, la sulfadiazina, el sulfametoxazol, la ceftriaxona y con menor frecuencia la ampicilina y la amoxicilina (4-6).

Si bien la cristaluria asociada a fármacos es poco frecuente, la misma puede causar cuadros asintomáticos leves como hematurias transitorias o incluso cuadros graves como la falla renal por uropatías obstructivas debido a incidentes de cristaluria masiva. Se postula la hipótesis de que la hematuria y la falla renal derivan del daño tubular y la congestión medular causada por la precipitación intrarenal de los cristales (7).

La naturaleza pleomórfica de los cristales de fármacos debe alertar al profesional que analiza el sedimento urinario, sin embargo, su identificación precisa empleando tan sólo la microscopía con luz blanca es en extremo difícil. La confirmación de la naturaleza química exacta de este tipo de cristales precisa de la combinación de varias técnicas como la microscopía de polarización y la espectrofotometría infrarroja (8).

## PRESENTACIÓN DE CASOS

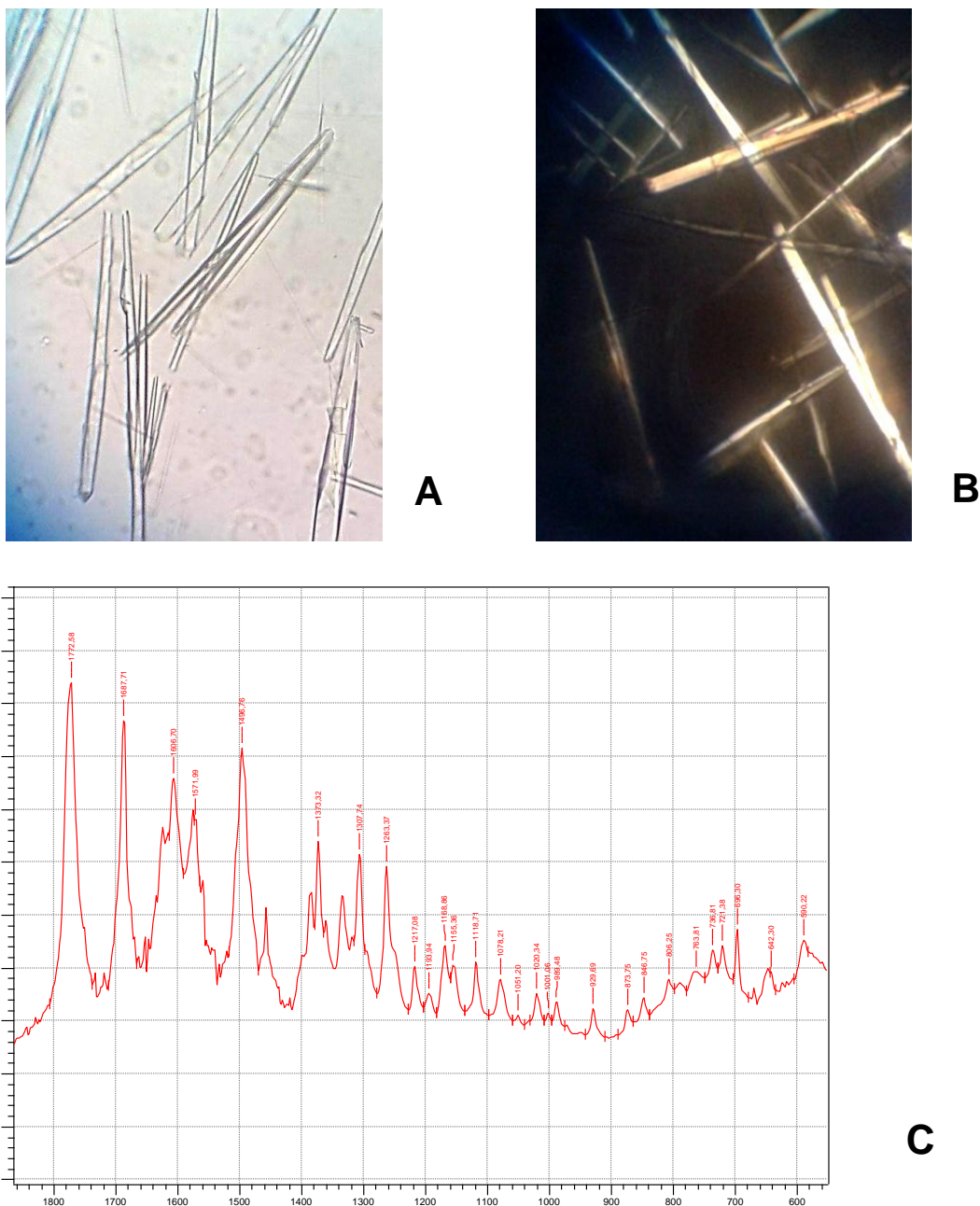
En el presente trabajo se reportan dos casos registrados en el Laboratorio de Urgencias del Hospital Central del Instituto de Previsión Social, en el curso de una semana del mes de marzo del 2014. En ambos casos, se constató la presencia de abundantes cristales de morfología llamativa en muestras de orina simple analizadas por protocolos estandarizados de microscopía convencional con luz blanca para el estudio del sedimento.

**Caso 1:** Mujer de 26 años de edad, cuya muestra de orina presentaba: densidad 1,025, pH 5, se detectó la presencia de proteínas (+), en el sedimento llamaban la atención abundantes cristales gruesos de aspecto de astillas translúcidas en la microscopía con luz blanca (Figura 1a).

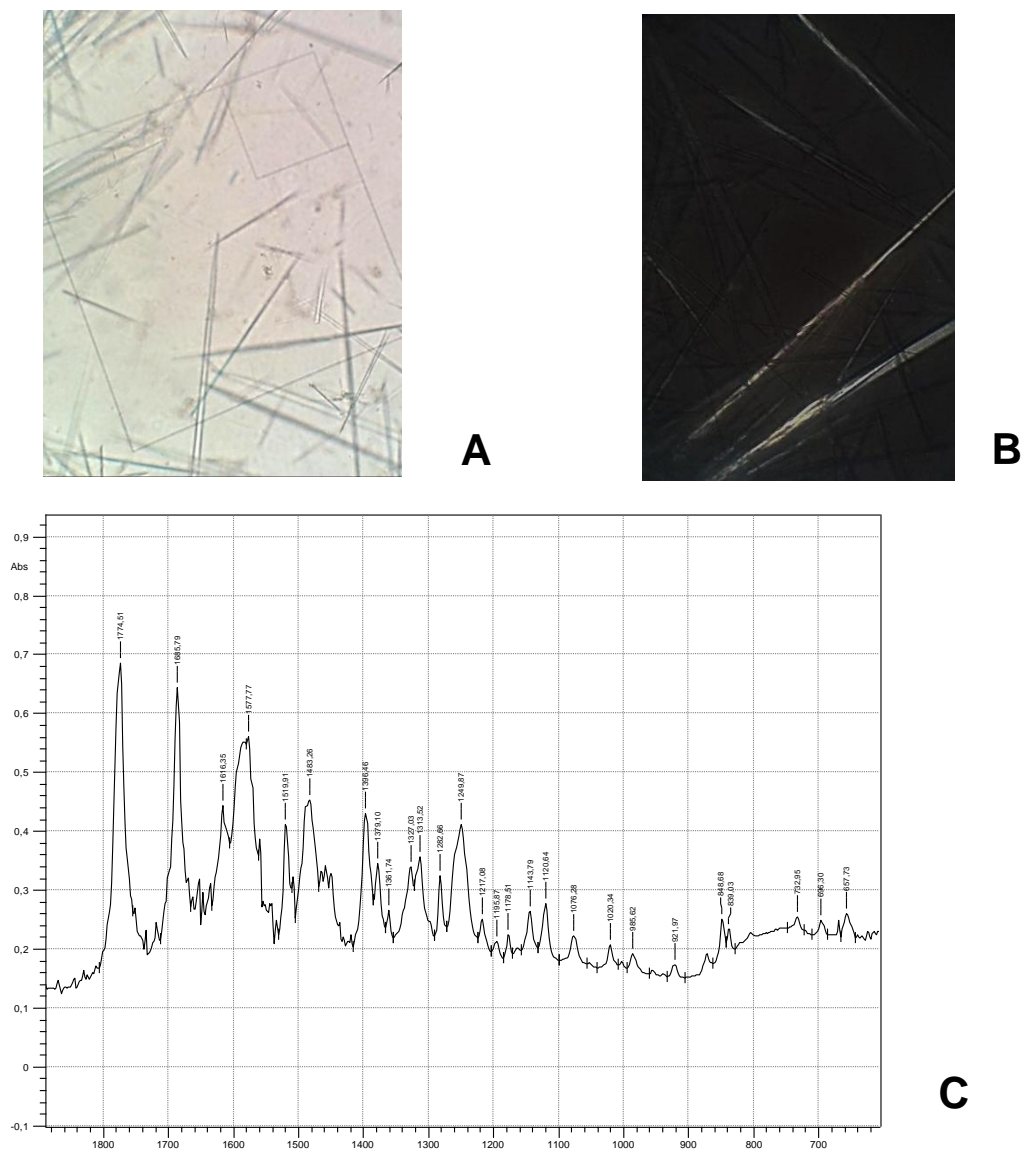
**Caso 2:** Niña de 8 años de edad cuya muestra de orina presentó una densidad de 1,030, pH 6, se detectó la presencia de proteínas (+), observándose en el sedimento gran cantidad de finas agujas incoloras en la microscopía con luz blanca (Figura 2a).

En ambos casos, no se contaba con registro de la medicación consumida por los pacientes. Ante el hallazgo se conservaron las muestras de orina refrigeradas a 4°C hasta su posterior remisión al IICS con la finalidad de ser sometidas a análisis por microscopía de polarización. Si bien ambas muestras demostraron cristales que polarizaban la luz, fue evidente que la correspondiente al caso 1 tenía un patrón de polarización más intenso que la del caso 2 (Figuras 1b y 2b).

Posteriormente los cristales observados fueron sometidos a análisis por espectrofotometría infrarroja con transformada de Fourier en la Cátedra de Bioquímica de la Facultad de Ciencias Médicas, empleando un espectrofotómetro FTIR IR Prestige 21 (Shimadzu, Japón). Para ello, las muestras de orina fueron filtradas, los filtros conteniendo los cristales retenidos fueron secados a 50°C y posteriormente los cristales depositados en el papel fueron sometidos a homogeneización con KBR grado FTIR (Sigma, USA) y sometidos a presión en una prensa hidráulica (Shimadzu, Japón) hasta obtener una pastilla traslúcida. El análisis de los espectros reveló que los cristales de la primera muestra correspondían a ampicilina tetrahidratada y la segunda muestra a amoxicilina tetrahidratada (Figuras 1c y 2c).



**Figura 1. Cristales de AMPICILINA observados en el caso 1.** a) Microscopía convencional con luz blanca en la que se observan cristales gruesos y aplanados, algunos agrupados en forma de astillas incoloras b) Microscopía con luz polarizada en la que se observan cristales de refringencia intensa c) Espectro FTIR de los cristales obtenidos en el sedimento urinario en el que se observan picos de absorbancia típicos de la ampicilina tetrahidratada.



**Figura 2. Cristales de AMOXICILINA observados en el caso 2.** a) Microscopía convencional con luz blanca en la que se observan cristales finos en forma de agujas e incoloros b) Microscopía con luz polarizada en la que se observan cristales en forma de aguja con refringencia débil c) Espectro FTIR de los cristales obtenidos en el sedimento urinario con picos de absorbancia típicos de amoxicilina tetrahidratada.

## DISCUSIÓN

Los casos de cristalurias originadas por antibióticos son más bien eventos raros. Los dos casos que describimos ponen de manifiesto la ocurrencia de cristalurias de origen medicamentoso en el laboratorio de urgencias. Ambos casos mostraron la presencia de cristales asociados al uso de antibióticos como la amoxicilina y ampicilina, empleados de forma rutinaria en el tratamiento de diversas patologías. Así por ejemplo en el 2003 Fogazzi *et al.* relataron un caso de cristaluria masiva y transitoria en una mujer de 64 años que estaba recibiendo 1 gramo de amoxicilina 3 veces al día para el tratamiento de un cuadro febril acompañado por diarrea, con la desaparición de los cristales una vez finalizada la administración del antibiótico y la conservación de la función renal de la paciente. Por otra parte en el 2012, Nord *et al.* publicaron un caso de cristaluria por amoxicilina en un hombre de 68 años con un cuadro de neumonía adquirida de la comunidad y que se encontraba recibiendo amoxicilina-clavulánico por vía intravenosa y que presentó una hematuria macroscópica durante el tratamiento revelando la presencia de cristales de amoxicilina (9,10).

Los antibióticos, como la amoxicilina y la ampicilina, son de rápida absorción a nivel gastrointestinal y su excreción se realiza por vía renal tanto por secreción por túbulos proximales como por excreción a través del filtrado glomerular. La cristaluria

medicamentosa es favorecida por factores que reducen la solubilidad de la droga en la orina como, por ejemplo, una dosis elevada de la droga, la baja diuresis o las orinas ácidas (4). Si bien no contamos con datos acerca de la medicación consumida ni la dosis de la misma o el valor de la diuresis en el caso de los pacientes incluidos en este reporte, debido a que los mismos sólo tenían pedido médico de orina simple, si podemos constatar que el pH urinario de ambas muestras era ácido.

Tanto la amoxicilina como la ampicilina son antibióticos de uso frecuente en nuestro país. Datos de un estudio sobre el consumo de antibióticos resultante de una encuesta de hogares y establecimientos de venta muestran que el antibiótico más frecuentemente consumido es la amoxicilina, incluso señala que el uso del mismo sin prescripción médica alcanza un 17% del total de consumidores (11). Este hecho usual en nuestro medio puede aumentar el riesgo del consumo de dosis por encima de lo necesario y por tanto podría aumentar la posibilidad de ocurrencia de cristalurias asociadas a estos fármacos.

En ambos casos reportados, no se observa evidencia de hematuria significativa. Es importante tener en cuenta que si la cristaluria de estos fármacos llega a ser masiva puede originar hematuria y fallo renal agudo debido a daño tubular y la congestión medular causada por la precipitación de los cristales. Por lo tanto, es esencial su detección, la identificación apropiada de los mismos para la disminución de la dosis o el cambio de antibiótico empleado para el tratamiento de los pacientes (8,9).

Los cristales de ambos antibióticos presentan una morfología muy diferente de los cristales urinarios más usuales observados en la práctica clínica y por lo tanto, tienen que alertar al profesional responsable del análisis del sedimento urinario para poder comunicar al médico tratante la posibilidad de una cristaluria medicamentosa. Ante estos casos de cristalurias poco frecuentes y sobretodo en las medicamentosas en las que la morfología puede ser confusa ya que es similar en varios compuestos, es fundamental realizar análisis accesorios como la microscopía polarizada y el FTIR para llegar a la naturaleza química del cristal (4,7,8). Resaltamos la importancia del trabajo colaborativo y coordinado de varias instituciones del estado en este reporte de casos, que pone de manifiesto las capacidades instaladas a nivel nacional.

Si bien estos métodos complementarios no están accesibles al laboratorio en situaciones de urgencias de forma instantánea, y por tanto dificultan la identificación precisa de la especie cristalina, proponemos que en el informe de orina simple se refiera la presencia de cristales cuya naturaleza química debe confirmarse por otros métodos, lo que puede ser una alerta importante para los médicos tratantes. Así mismo, la información acerca de la medicación del paciente y que se obtiene en el momento de la recepción de la muestra en el laboratorio es crítica para la interpretación de resultados.

Los autores declaran no presentar conflictos de intereses.

## REFERENCIAS BIBLIOGRÁFICAS

1. Herebia L. Estadísticas anuales del Laboratorio de Urgencias. Asunción: Instituto de Previsión Social; 2015 p. 1-4.
2. Lozano Triana C J. Examen general de orina: Una prueba útil en niños. *Rev Fac Med.* 2016;64(1):137-47.
3. Daudon M. [Epidemiology of nephrolithiasis in France]. *Ann Urol.* 2005;39(6):209-31.
4. Daudon M, Jungers P. [Drug-induced lithiasis]. *Rev Médicale Suisse Romande.* 2004;124(8):483-90.
5. Verdesca S, Cucchiari D, Monari M, Podestà MA, Badalamenti S. [Sulfamethoxazole crystalluria]. *G Ital Nefrol Organo Uff Della Soc Ital Nefrol.* 2015;32(3).
6. Mohkam M, Karimi A, Gharib A, Daneshmand H, Khatami A, Ghojevand N, et al. Ceftriaxone associated nephrolithiasis: a prospective study in 284 children. *Pediatr Nephrol Berl Ger.* 2007;22(5):690-4.
7. Verdesca S, Fogazzi GB, Garigali G, Messa P, Daudon M. Crystalluria: prevalence, different types of crystals and the role of infrared spectroscopy. *Clin Chem Lab Med CCLM FESCC.* 2011;49(3):515-20.
8. Daudon M, Frochot V. Crystalluria. *Clin Chem Lab Med.* noviembre de 2015;53 Suppl 2:s1479-1487.
9. Fogazzi GB, Cantù M, Saglimbeni L, Daudon M. Amoxycillin, a rare but possible cause of crystalluria. *Nephrol Dial Transplant Off Publ Eur Dial Transpl Assoc - Eur Ren Assoc.* 2003;18(1):212-4.
10. van Noord C, Wulkan RW, van den Dorpel MA. Crystalluria. *Neth J Med.* 2012;70(2):84, 87.
11. Vera Z, Lugo G, Domenech M G, Maidana M. Estudio de consumo de antibióticos: Resultados de encuesta de hogares y establecimientos de venta. Asunción: Ministerio de Salud Pública y Bienestar Social, OPS; 2007 p. 1-20.