




# IMÁGENES MÉDICAS

## VARIACIÓN DEL ORIGEN DE LA ARTERIA DIAFRAGMÁTICA INFERIOR

### VARIATION OF THE ORIGIN OF THE INFERIOR DIAPHRAGMATIC ARTERY

Fernández Paredes, María Fernanda. Monges Villalba, Alejandro Rafael. Castro Garay, Esteban Daniel.

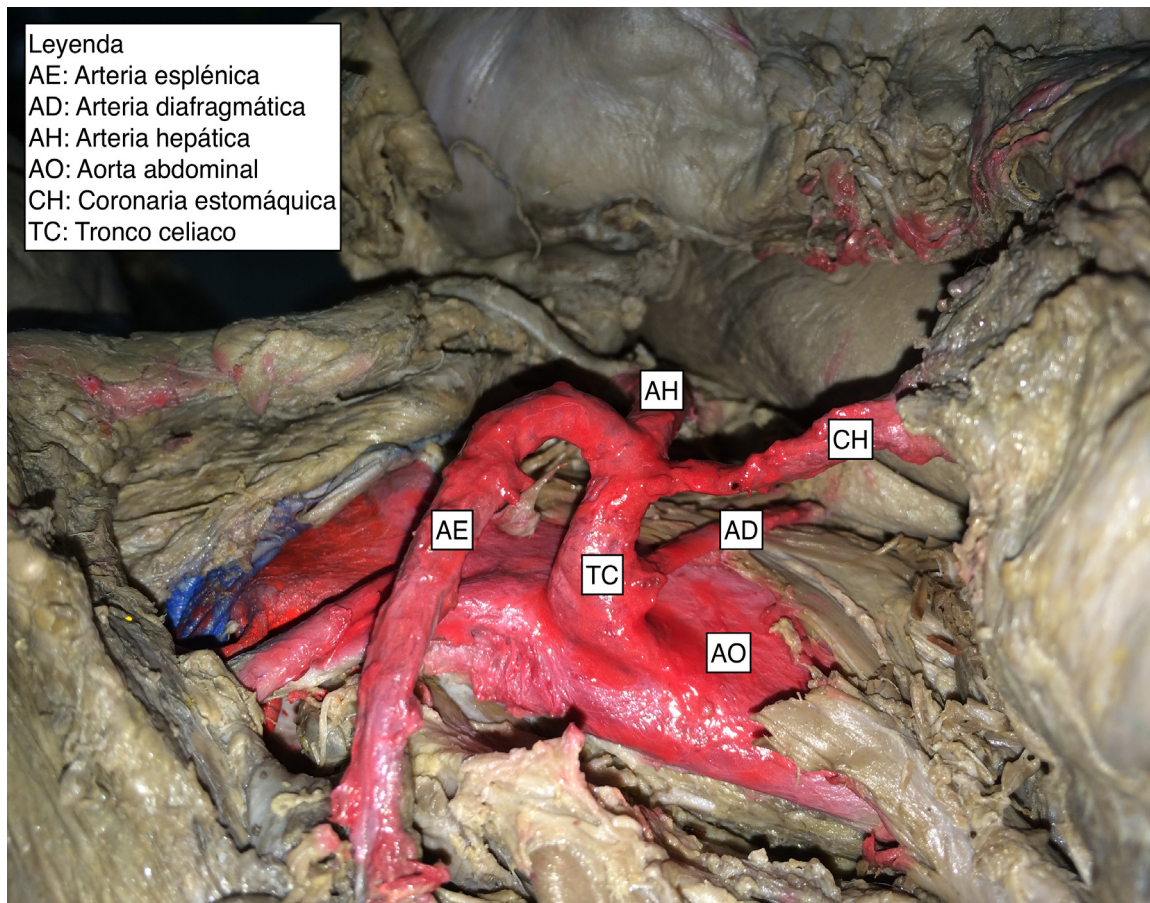
Facultad de Ciencias Médicas de la Universidad Nacional de Asunción



(Figura 1)

Es imperativo tener el concepto de las variaciones anatómicas arteriales ya que son de suma relevancia a la hora de realizar diagnósticos tanto clínicos como quirúrgicos y radiológicos.

Las arterias diafragmáticas inferiores se describen como ramas anteriores de la aorta abdominal; estas ramas pueden originarse directamente del tronco celiaco o de una de sus ramas principales.



Leyenda  
 AE: Arteria esplénica  
 AD: Arteria diafragmática  
 AH: Arteria hepática  
 AO: Aorta abdominal  
 CH: Coronaria estomáquica  
 TC: Tronco celiaco

(Figura 2)

Se realizó un estudio observacional, descriptivo de corte transversal; incluyendo 7 disecciones en cadáveres. La sección de los músculos de las paredes anterolaterales del abdomen permitió el acceso en el compartimiento supramesocólico, exponiendo, finalmente, los elementos hallados, luego de la disección rutinaria de la región celiaca.

Se verificaron 7 casos acerca del origen de las arterias diafragmáticas inferiores. En 5 casos (71,43 %) se observaron las dos arterias diafragmáticas inferiores naciendo de la cara anterior de la aorta, a la altura del hiato aórtico. En 1 caso (14,28%) se observó a la arteria diafragmática inferior derecha naciendo junto con el tronco celiaco (figura 1) y en 1 caso (14,28%) la arteria diafragmática inferior derecha

nace de la aorta y la izquierda junto con la coronaria estomáquica (figura 2).

A pesar de poseer una configuración muy homogénea, es importante conocer que el tronco celiaco no está exenta de variaciones. El saber que la arteria diafragmática inferior puede nacer del tronco celiaco es un dato importante a la hora de realizar procedimientos quirúrgicos a nivel supramesocólico.

**Conflictos de interés:**

Los autores declaran no tener conflictos de interés.

**Financiamiento:**

Autofinanciado.

**Correspondencia:** Univ. Alejandro Monges  
 ale-monges@hotmail.com